Российское общество по гипертонии
Russian Society of Hypertension

МИНИСТЕРСТВО ЗДРАВООХРАНЕНИЯ РОССИЙСКОЙ ФЕДЕРАЦИИ
РОССИЙСКОЕ МЕДИЦИНСКОЕ ОБЩЕСТВО ПО АРТЕРИАЛЬНОЙ ГИПЕРТОНИИ
ОБЩЕСТВО СПЕЦИАЛИСТОВ ПО ИЗУЧЕНИЮ ЛЁГОЧНОЙ ГИПЕРТЕНЗИИ

VI ВСЕРОССИЙСКИЙ КОНГРЕСС

ЛЁГОЧНАЯ ГИПЕРТЕНЗИЯ 2018

СБОРНИК ТРУДОВ КОНГРЕССА

МОСКВА • 10-11 декабря 2018 г.

ISBN 978-5-9909887-5-0
9 785990 988750

МИНИСТЕРСТВО ЗДРАВООХРАНЕНИЯ РОССИЙСКОЙ ФЕДЕРАЦИИ
РОССИЙСКОЕ МЕДИЦИНСКОЕ ОБЩЕСТВО ПО АРТЕРИАЛЬНОЙ ГИПЕРТОНИИ
ОБЩЕСТВО СПЕЦИАЛИСТОВ ПО ИЗУЧЕНИЮ ЛЁГОЧНОЙ ГИПЕРТЕНЗИИ

VI Всероссийский конгресс

«ЛЁГОЧНАЯ ГИПЕРТЕНЗИЯ 2018»

10-11 декабря 2018 г.,

г. Москва

Российское общество по гипертонии
Russian Society of Hypertension

РОССИЙСКОЕ МЕДИЦИНСКОЕ ОБЩЕСТВО ПО АРТЕРИАЛЬНОЙ ГИПЕРТОНИИ

ОБЩЕСТВО СПЕЦИАЛИСТОВ ПО ИЗУЧЕНИЮ ЛЁГОЧНОЙ ГИПЕРТЕНЗИИ

VII ВСЕРОССИЙСКИЙ КОНГРЕСС

ЛЁГОЧНАЯ ГИПЕРТЕНЗИЯ 2019

Москва, Россия

11-12 декабря 2019 г.

rsh@gipertonik.ru

www.gipertonik.ru

НАУЧНО-ОРГАНИЗАЦИОННЫЙ КОМИТЕТ КОНГРЕССА

ПОЧЕТНЫЙ ПРЕДСЕДАТЕЛЬ:

Чазов Е.И. Академик РАН, почетный директор ФГБУ «Национальный медицинский исследовательский центр кардиологии» Минздрава России

СОПРЕДСЕДАТЕЛИ:

Чазова И.Е. Академик РАН, директор института клинической кардиологии им. А.Л. Мясникова ФГБУ «Национальный медицинский исследовательский центр кардиологии» Минздрава России, президент Российского медицинского общества по артериальной гипертонии

Мартынюк Т.В. Д.м.н., руководитель отдела легочной гипертензии и заболеваний сердца института клинической кардиологии им. А.Л. Мясникова ФГБУ «Национальный медицинский исследовательский центр кардиологии» Минздрава России

Чучалин А.Г. Академик РАН, профессор, руководитель НИИ Пульмонологии ФМБА России, заведующий кафедрой госпитальной терапии педиатрического факультета РНИМУ им. Н.И. Пирогова

Наконечников С.Н. Д.м.н., профессор, директор Российского медицинского общества по артериальной гипертонии, профессор

ОТВЕТСТВЕННЫЕ СЕКРЕТАРИ:

Блинова Н.В. К.м.н., секретарь Российского медицинского общества по артериальной гипертонии

Гончарова Е.А. Руководитель группы по организации конференций Российского медицинского общества по артериальной гипертонии

ЧЛЕНЫ ОРГКОМИТЕТА:

Авдеев С.Н. (Москва)
Акчурин Р.С. (Москва)
Барбараш О.Л. (Кемерово)
Бойцов С.А. (Москва)
Волков А.В. (Москва)
Галявич А.С. (Казань)
Гончарова Е.А. (Москва)
Гончарова Л.Н. (Саранск)
Горбачевский С.В. (Москва)
Данилов Н.М. (Москва)
Демидов А.А. (Астрахань)
Ерёгин С.Я. (Ярославль)
Затейщиков Д.А. (Москва)
Королькова О.М. (Воронеж)
Крюков Н.Н. (Самара)
Кузнецова Т.Ю. (Петрозаводск)
Лукьянчикова В.Ф. (Хабаровск)
Наумов С.А. (Пермь)
Невзорова В.А. (Новосибирск)
Саидова М.А. (Москва)
Филиппов Е.В. (Рязань)
Мершин К.В. (Москва)
Милованова Е.В. (Сургут)
Насонов Е.Л. (Москва)
Недбайкин А.М. (Брянск)
Платонов Д.Ю. (Тверь)
Старых Т.Н. (Орел)
Царёва Н.А. (Москва)
Черкашина А.Л. (Иркутск)
Шалаев С.В. (Тюмень)
Шапсигова О.А. (Нальчик)
Школьникова М.А. (Москва)
Шутёмова Е.А. (Иваново)
Яковлева О.Э. (Челябинск)

ПАРТНЁРЫ КОНГРЕССА

Генеральные партнёры:

Актелион

А/О BAYER

Главные партнёры:

GlaxoSmithKline

Новартис

Партнёры:

ЗАО «ФармФирма «Сотекс»

Участие в выставке:

Издательская группа ГЭОТАР-Медиа

Информационные партнёры:

YellMed

Агентство медицинской информации «Медфорум»

ГК «Ремедиум»

Журнал «Медицинский алфавит»

Журнал «Поликлиника»

ООО «Прайм-Медиа», журнал РМЖ, Да Сигна

ЛЁГОЧНАЯ АРТЕРИАЛЬНАЯ ГИПЕРТЕНЗИЯ — ЭТО ПРОГРЕССИРУЮЩЕЕ ЗАБОЛЕВАНИЕ

НАЧНИТЕ ЛЕЧЕНИЕ С ОПСАМИТА

60% Снижение риска прогрессирования ЛАГ при раннем* назначении Опсамита в монотерапии[1]

38% Снижение риска прогрессирования ЛАГ при добавлении Опсамита к терапии иФДЭ-5[2]

77% Снижение риска госпитализаций, связанных с ЛАГ, при раннем* назначении Опсамита в монотерапии[1]

37% Снижение риска госпитализаций, связанных с ЛАГ, при добавлении Опсамита к терапии иФДЭ-5[2]

РАННИЙ СТАРТ | ОПСАМИТ® мацитентан

* Пациенты, у которых диагноз установлен ≤6 мес.
иФДЭ-5 = ингибиторы фосфодиэстеразы 5-го типа
ЛАГ = лёгочная артериальная гипертензия

КРАТКАЯ ИНФОРМАЦИЯ ПО МЕДИЦИНСКОМУ ПРИМЕНЕНИЮ ПРЕПАРАТА ОПСАМИТ®[3]

Антагонист эндотелиновых рецепторов. ***Показания:*** Лёгочная артериальная гипертензия (ЛАГ) II–III функциональных классов (ФК) по классификации Всемирной организации здравоохранения (ВОЗ). Для длительного лечения в монотерапии или в составе комбинации у взрослых пациентов с: первичной (идиопатической и наследственной) ЛАГ; ЛАГ и компенсированным врождённым неосложнённым пороком сердца; ЛАГ и заболеваниями соединительной ткани. ***Противопоказания:*** повышенная чувствительность к мацитентану и/или любому из компонентов препарата; редко встречающаяся врождённая непереносимость галактозы, дефицит лактазы и синдром глюкозо-галактозной мальабсорбции или повышенная чувствительность к белку сои; беременность; грудное вскармливание; применение препарата у женщин с сохранённым детородным потенциалом, не пользующихся надёжными методами контрацепции; тяжёлая степень печёночной недостаточности (10 баллов и выше по шкале Чайлд–Пью); исходное повышение активности «печёночных» трансаминаз более чем в 3 раза по сравнению с верхней границей нормы; почечная недостаточность тяжёлой степени (клиренс креатинина <30 мл/мин), в том числе и при необходимости диализа; возраст до 18 лет. ***С осторожностью:*** анемия тяжёлой степени перед началом лечения препаратом Опсамит®; у пациентов с ЛАГ I ФК по классификации ВОЗ; у пациентов старше 75 лет; нарушение функции печени умеренной степени (7–9 баллов по шкале Чайлд–Пью); у пациентов с ЛАГ, ассоциированной с ВИЧ-инфекцией, применением лекарств и токсинов; при совместном применении с мощными ингибиторами изофермента CYP3A4 (например, итраконазол, кетоконазол, вориконазол, кларитромицин, телитромицин, нефазодон, ритонавир и саквинавир); при совместном применении с мощными индукторами изофермента CYP3A4 (например, рифампицин, Зверобой продырявленный, карбамазепин, фенитоин). ***Побочное действие:*** наиболее часто встречались назофарингит, бронхит, головная боль, переферические отёки, анемия.
ПОЖАЛУЙСТА, ОЗНАКОМЬТЕСЬ С ПОЛНОЙ ИНСТРУКЦИЕЙ ПО МЕДИЦИНСКОМУ ПРИМЕНЕНИЮ ПЕРЕД НАЗНАЧЕНИЕМ ПРЕПАРАТА.

1. Simonneau G et al. Eur Respir J 2015; 46(6): 1711–1720. **2.** Jansa P, Pulido T. Am J Cardiovasc Drugs 2018; 18: 1–11. **3.** Инструкция по медицинскому применению лекарственного препарата Опсамит®. Регистрационный номер ЛП-003310.

ACTELION | A JANSSEN PHARMACEUTICAL COMPANY OF Johnson & Johnson

ООО «Актелион Фармасьютикалз РУС»
127055, г. Москва, ул. Новослободская, д. 23, этаж 7, офис 750
Эл. почта: drugsafetyru@actelion.com; Тел.: +7 495 2583594

RU.06.OPS.2018.04

БАЛЛОННАЯ АНГИОПЛАСТИКА ПЕРИФЕРИЧЕСКИХ ТРОМБОЗОВ ВЕТВЕЙ ЛЕГОЧНОЙ АРТЕРИИ У ПАЦИЕНТОВ С ХРОНИЧЕСКОЙ ТРОМБОЭМБОЛИЧЕСКОЙ ЛЕГОЧНОЙ ГИПЕРТЕНЗИИ

Петросян К.В., Пурсанов М.Г., Горбачевский С.В., Соболев А.В., Дадабаев Г.М., Рахмонов К.Х., Жеблави И.А., Лосев В.В.
НМИЦ ССХ им. А.Н. Бакулева МЗ РФ,
г. Москва, Россия

Введение (цели/ задачи):
Оценить возможности и эффективность метода транслюминальной баллонной ангиопластики периферических сужений ветвей легочной артерии у больных с хронической тромбоэмболической легочной гипертензией (ХТЭЛГ).

Материал и методы:
С июля 2015 по Июль 2018 В ФГБУ ННМЦССХ им. А.Н. Бакулева у 42 больных с диагнозом ХТЭЛГ выполнены ТЛБАП 72 пораженных сегментов правого и левого легкого. 13 мужчин и 29 женщин. Возраст больных колебался от 30 до 80 лет (в среднем 52.8+9.7лет), Интервал между первичном эпизодом тромбоэмболии в легочную артерию (ТЭЛА) и развитие ХТЭЛГ составил от 4 до 36 месяцев (в среднем 33.8 + 25,1 месяца). У 22 больных отмечались признаки сердечной недостаточности в виде отеков нижних конечностей разной степени, а у 12 - снижение насыщения кислородом артериальной крови в среднем 82.4+3.7% (от 81 до 85%) (p>0,01). Во II функциональном классе (ФК) по классификации NYHA находились 6 пациента, в III - 31, и в IV – 5 . пункционно доступом через бедренную вену у 39 больных а у 3 пациентов пункционно через правую внутреннюю яремную вену. Использовалась система коаксиальных катетеров для проведения баллонных катетеров в пораженный сегмент. Использовались различные баллонные катетеры по диаметру не превышающие размер непораженного сегмента ЛА. Для оценки анатомо-морфологических особенностей поражений ЛА у 3 пациентов перед ТЛБАП суженных легочных артерий выполнялась оптическая когирентная томография (ОКТ).

Результаты:
У 26 больных поражение располагалась в левой ЛА, у 12 в правой, а у 4 – обоих легких. В нижней доле правого легкого выполнена ТЛБАП 22 пораженных сегментов, средней доле -1 , верхний доле 5 . В нижней доле левого легкого выполнена ТЛБАП 38 пораженных сегментов, а верней доли 6 . У 22 пациентов ТЛБАП выполнялась одномоментно в одном сегменте, у 10– в двух сегментах, у 9 – в трех сегментов, а у 1 – в четырех . В среднем на одного больного приходилось 1.8 сегмента ЛА подвергнутых ТЛБАП. Двум пациентам ТЛБАП выполнялась этапно с интервалом вмешательства 6 и 12 мес., после первой процедуры. Характер и морфология поражения оценены по классификации Kawakami T. Результаты ТЛБАП ЛА оценены как хорошие у 18 больных, удовлетворительные у 18, неудовлетворительные у 6. У 42 пациентов оцененный градиент систолического давления на суженном сегменте ЛА снизился в среднем с 26,7+12,5 до 9,6+4,2 мм рт.ст. (p<0,05) , а диаметр пораженного сегмента в среднем увеличился с 3,6+1,14 до 6,4+1,16 мм (p>0,05). У 42 пациентов после выполненной ТЛБАП произошло снижение систолического давления в легочной артерии в среднем с 71,5+33,7 до 60+26,9 (p<0,01) мм рт.ст. и увеличение насыщения артериальной крови кислородом в среднем с 91,7+3,4 % до 93,8+1,9% (p>0,01). Отдаленные результаты изучены у 14 пациентов в сроки от 1 до 14 месяцев (в среднем 7,7+4,0 месяцев) после ТЛБАП. Субъективно у всех пациентов отмечается улучшение клинического состояния (уменьшение отдышки, увеличение физической активности), при этом 29 пациентов находились во II ФК и 8 - в III и 3 в IV и 2 в I . Осложнения в виде разрыва стенки ЛА с развитием массивного кровотечения в трахео-бронхиальное дерево с развитием летального исхода произошло у 1 больного. Реперфузионный синдром выявлен у 5 пациентов, с регрессом клинической симптоматики после проведенного консервативного лечения

Заключение:
ТЛБАП пораженных сегментов ЛА – альтернативный ,высокоэффективный метод лечения ХТЭЛА. Адекватно выполненная ТЛБАП ЛА даже одного сегмента приводит к улучшению клинического статуса и качества жизни пациентов. Тем не менее ТЛБАП при ХТЭЛГ остается поисковой операцией из- за возможного развития серьезных осложнений.

ВЛИЯНИЕ ФЛУОКСЕТИНА В ЭМБРИОНАЛЬНОМ ПЕРИОДЕ ОНТОГЕНЕЗА (МОДЕЛЬ ИЗБЫТКА СЕРОТОНИНА И ЛЕГОЧНОЙ ГИПЕРТЕНЗИИ) НА РЕАКЦИЮ СОКРАТИМОСТИ МИОКАРДА НА АДРЕНАЛИН И ВЕРАПАМИЛ

Нигматуллина Р.Р.[1], Мирзаева М.Р.[1], Миндубаева Ф.А.[1], Недорезова Р.С.[2]
[1]Казанский государственный медицинский университет,
[2]Казанская государственная академия ветеринарной медицины, г. Казань, Россия

Введение (цели/ задачи):
Серотонин вовлечен в формирование легочной гипертензии и установлено, что его концентрация в крови детей с легочной гипертензией (ЛГ) и врожденными пороками сердца (ВПС) в возрасте до 4 лет увеличена в 2 раза по сравнению с детьми с ВПС без ЛГ (Мустафин А.А., Нигматуллина Р.Р.). Миокард правого желудочка подвержен значительной перегрузке и перестройке при легочной гипертензии. Показана существенная роль адреналина в регуляции сократимости миокарда, который способен оказывать положительное влияние на сократимость миокарда. Сократимость миокарда в значительной степени зависит от нормального функционирования кальциевых каналов. Развитие серотонинергической системы в онтогенезе начинается в возрасте 11-12 гестационных дней у крысы. Серотонин регулирует развитие сердца у эмбриона, регулирует дифференцировку и пролиферацию в развивающемся и зрелом сердце [Nebigil et al., 2003]. Важно провести исследование избытка и недостатка серотонина в эмбриональном периоде на функционирование сердца в постнатальном онтогенезе. Цель работы: исследование влияния избытка и недостатка серотонина в эмбриональном периоде онтогенеза на регуляцию сократимости миокарда правого желудочка у крысят 14-дневного возраста.

Материал и методы:
1. Моделирование дефицита серотонина у беременных самок крыс линии Вистар. Беременным самкам крыс, начиная с 11 дня беременности, в течение 12-13 дней вводили пара-хлорфенилаланин (PCPA) в дозировке 100 мг/кг. В эксперимент брали родившихся крысят в возрасте 14 дней. 2. Моделирование избытка серотонина у беременных самок крыс линии Вистар. Беременным самкам крыс, начиная с 11 дня беременности, в течение 12-13 дней вводили флуоксетин в дозировке 50 мг/кг. В эксперимент брали родившихся крысят в возрасте 14 дней. 3. Контрольной группе животных в аналогичные сроки вводи-

ли физиологический раствор. Исследовали реакцию миокарда правого желудочка на адреналин 1 мМ и блокатор кальциевых каналов верапамил 2,5 мМ. Производили оценку выраженности гипертрофии миокарда правого желудочка на парафинизированных срезах.

Результаты:

Установлено, что реакция миокарда правого желудочка на адреналин существенно не различается у животных контрольной группы, с дефицитом и избытком серотонина, реакции соответственно составили 136,45±9,79%, 124,99±2,49% и 141,88±9,79%. Последующее воздействие верапамилом приводит к снижению силы сокращения в контроле на 83,41±3,14%, у животных с избытком серотонина на 71,42±2,95% и недостатком серотонина на 63,97±7,93%. Причем следует отметить, что в контроле реакция статистически значимо выше ($P<0,05$). Следовательно, положительный инотропный эффект адреналина не зависит от воздействия флуоксетина и пара-хлорфенилаланина в эмбриональном периоде. Однако, значимые изменения наблюдаются в функционировании L-типа кальциевых каналов, блокатором которых является верапамил. Можно сделать предположение о том, что избыток и недостаток серотонина в эмбриональном периоде влияют на кальциевые каналы и их вклад в сократимость миокарда снижается. Исследуя морфологические показатели миокарда правого желудочка было установлено, что по сравнению с контрольными животными, в группе с избытком серотонина произошло увеличение размера кардиомиоцитов на 10,5%, а в группе с недостатком серотонина наблюдается их уменьшение на 10,7%.

Заключение:

У новорожденных крысят 14-дневного возраста, которые в эмбриональном периоде онтогенеза подвергались воздействию селективного ингибитора обратного захвата серотонина флуоксетина (модель избытка серотонина и легочной гипертензии) наблюдается гипертрофия кардиомиоцитов правого желудочка сердца и нарушено функционирование кальциевых каналов L-типа.

ЗАБОЛЕВАЕМОСТЬ ЛЁГОЧНОЙ ГИПЕРТЕНЕЗИЕЙ И ЕЁ ДИНАМИКА У ЛИКВИДАТОРОВ ПОСЛЕДСТВИЙ АВАРИИ НА ЧЕРНОБЫЛЬСКОЙ АЭС, РАБОТНИКОВ АТОМНОЙ ПРОМЫШЛЕННОСТИ РОССИИ

Туков А.Р., Зиятдинов М.Н.,
Прохорова О.Н., Орлов Ю.В.
ФГБУ ГНЦ ФМБЦ им. А.И. Бурназяна ФМБА России,
г. Москва, Россия

Введение (цели/ задачи):

Лёгочная гипертензия достаточно редкое заболевание, однако за последние годы отмечается её постоянный рост. Лёгочную гипертензию, в основном, определяет сужение просвета средних и мелких сосудов лёгких, с их постепенным закрытием, в результате чего повышается давление в сосудах лёгких с последующим нарушением функции правых камер сердца. Лёгочная артериальная гипертензия встречается у 50 человек на миллион. Чаще же всего она поражает женщин в возрасте 20-30 лет. Заболевание мужчин встречается гораздо реже. В последние годы изучению этого вопроса уделяется значительное внимание. Прогноз зачастую бывает неблагоприятным, хотя и зависит от типа гипертензии. Тяжело поддаётся терапии идиопатическая форма: средняя продолжительность жизни таких пациентов от момента постановки этого диагноза составляет 2,5 года. Цель работы: Оценка заболеваемости лёгочной гипертензией ликвидаторов последствий аварии на ЧАЭС, работников предприятий и организаций Госкорпорации «Росатом» за период 1986 – 2015 гг.

Материал и методы:

В работе использована информационная база Отраслевого регистра лиц, подвергшихся воздействию радиации в результате аварии на Чернобыльской АЭС (ОРЧ). Исследование охватывает период с 1986 по 2015 гг. В регистре за период наблюдения накоплено 346283 человеко/лет наблюдения (мужчин – 296125, женщин – 50158). Соотношение мужчин и женщин за это время практически не изменилось. Большую часть регистра составляют мужчины – в 1986 г. они составляли 84,7% ликвидаторов, женщины – 15,3%. Средний возраст мужчин – ликвидаторов на момент посещения 30-километровой зоны составлял 36,0±0,1 лет, женщин – 39,0±0,2 лет. К 2015 г. произошло постарение контингента, средний возраст мужчин составил 62,0±0,1 года, женщин – 65,0±0,3 лет. Для повышения достоверности результатов, исследование проводилось по трёхлетним циклам. Расчёт заболеваемости проведён на 1000 человеко/лет наблюдения.

Результаты:

За весь период наблюдения в базе регистра зарегистрировано 149 (у мужчин - 142, у женщин - 7) впервые выявленных диагнозов лёгочного сердца и нарушений лёгочного кровообращения (МКБ10: I26,0-I28,9). Структура этих заболеваний следующая: лёгочная эмболия (МКБ10: I26,0-I26,9) – 56,4%, первичная лёгочная гипертензия (МКБ10: I27,0) – 3,4%, вторичная гипертензия (МКБ10: I27,8) – 12,1%, лёгочно-сердечная недостаточность неуточнённая (МКБ10: I27,9) – 24,1% и болезни лёгочных сосудов (МКБ10: I28-I28,9) – 4,0%. Заболеваемость лёгочной гипертензией (МКБ 10 I26-I28,9) ликвидаторов мужчин и женщин за весь период наблюдения составила 0,4 ± 0,04 на 1000 человек. При этом уровень заболеваемости ликвидаторов мужчин (0,5 ± 0,04) был выше уровня заболеваемости ликвидаторов женщин (0,1 ± 0,05). Заболеваемость ликвидаторов лёгочной гипертензией постепенно возрастает от момента начала исследования 0,1 ± 0,1 (1986-1988 гг.), достигая своего максимума в цикле исследования 2013-2015 гг. – 1,1 ± 0,2. Заболеваемость первичной лёгочной гипертензией составила 0,03±0,01оба пола, у мужчин - 0,03±0,01, у женщин этот диагноз не был зарегистрирован. Динамика заболеваемости лёгочным сердцем и нарушением лёгочного кровообращения (МКБ 10 I26-I28,9) ликвидаторов мужчин и женщин, характеризуется её ростом по всему циклу исследования, темп роста за весь период наблюдения составил 130,5% при среднегодовом темпе прироста 30,5%. У мужчин эти показатели несколько выше: темп роста за весь период наблюдения составил 133,0% при среднегодовом темпе прироста 33,0%. Эти показатели у женщин не рассчитывали из-за малого количества заболевших.

Заключение:

Таким образом, результаты исследования показали, что заболеваемость лёгочным сердцем и нарушением лёгочного кровообращения (МКБ 10 I26-I28,9) ликвидаторов последствий аварии на ЧАЭС - работников предприятий и организаций Госкорпорации «Росатом» за период 1986 – 2015 гг. имеет постоянный положительный тренд. В структуре этой заболеваемости 56,4% составляет лёгочная эмболия, первичная лёгочная гипертензия – 3,4%. Хотя заболеваемость этой нозологией достаточно низкая, но постоянный её рост настораживает и требует проведения дальнейших исследований.

КЛИНИЧЕСКИЕ ПРИЗНАКИ ЛЕГОЧНОЙ ГИПЕРТЕНЗИИ У НЕДОНОШЕННЫХ ДЕТЕЙ С РЕСПИРАТОРНЫМ ДИСТРЕСС-СИНДРОМОМ

Гасымова Е.А., Мирзоева И., Гулиева Г.
НИИ Педиатрии, Азербайджанский Медицинский Университет, г. Баку, Азербайджан

Введение (цели/ задачи):
Одно из ведущих мест в структуре смертности и инвалидизации детей в период новорожденности занимает персистирующая легочная гипертензия новорожденных (ПЛГН) и синдром персистирующего фетального кровообращения. Без использования современных методов интенсивной терапии и реанимации смертность среди таких больных может достигать 80%. Цель исследования: Выявить клинические признаки легочной гипертензии у недоношенных детей с респираторным дистресс-синдромом.

Материал и методы:
В ходе данного исследования обследовалось 30 недоношенных детей с респираторным дистресс-синдромом, со стойкой легочной гипертензией. Дети были обследованы клинически и с помощью лабораторно-инструментальных методов исследования.

Результаты:
При обследовании у всех новорожденных (100%) по данным эхокардиографии , выявлены признаки перегрузки правых отделов сердца; на рентгенограмме органов грудной клетки отмечена кардиомегалия. Эхокардиография выявила выраженное расширение правого желудочка до 41 мм. (норма до 12 мм) у 20 детей (66,6%), расчетное давление в легочной артерии в среднем составило 85 мм рт.ст. (норма до 35мм рт.ст.). Основными клиническими признаками легочной гипертензии в 100% случаев были: тахипноэ, втяжение уступчивых мест грудной клетки при дыхании, цианоз. У 23 больных (76,6%) отмечалась десатурация, которая не компенсировалась ингаляцией 100% кислородом. Разность сатурации О2 на нижних конечностях на ≥5% ниже, чем на правой верхней конечности отмечалась у 25 (83,3) детей. Легочное кровотечение отмечалось у 17 (56,6%) больных. Отеки и увеличение печени, как проявление правожелудочковой сердечной недостаточности выявлялись у 20 (66,6%) недоношенных детей.

Заключение:
Таким образом, выявленные в ходе исследования клинические симптомы легочной гипертензии свидетельствуют о развитии тяжелой дыхательной и правожелудочковой сердечной недостаточности у недоношенных детей с респираторным дистресс-синдромом.

ЛЕГОЧНАЯ ЭМБОЛИЯ У ЛИЦ С ФИБРИЛЛЯЦИЕЙ ПРЕДСЕРДИЙ

Васильцева О.Я., Ворожцова И.Н.,
Лавров А.Г., Карпов Р.С.
НИИ кардиологии, Томский НИМЦ, г. Томск, Россия

Введение (цели/ задачи):
До настоящего времени не выработаны общепринятые подходы ведения пациентов с тромбами в правых камерах сердца, что связано с низкой частотой прижизненной диагностики подобных клинических ситуаций. Цель исследования На основании данных Регистра новых случаев госпитальной тромбоэмболии легочной артерии (ТЭЛА) в стационарах г. Томска (2003 - 2014 гг.), изучить источники и особенности развития тромбоэмболии у пациентов с фибрилляцией предсердий (ФП).

Материал и методы:
В исследование включены пациенты, у которых по данным историй болезни, протоколов и заключений патологоанатомических вскрытий согласно результатам инструментальных исследований и/или материалов аутопсии выявлена ТЭЛА (893 случаев). Статистическая обработка фактического материала проводилась с использованием пакетов программ «SAS 9» и «SPSS 21». Количественные данные представляли в виде M±SD. Критический уровень значимости p для всех используемых процедур статистического анализа принимали равным 0,05.

Результаты:
Среди лиц с ТЭЛА и летальным исходом 69% составили женщины. ФП до развития ТЭЛА имели 32% пациентов. Во всех случаях она рассматривалась в рамках проявлений ишемической болезни сердца (ИБС), поскольку наличие коронарного атеросклероза подтверждено данными аутопсии/коронарографии (КВГ). При этом 42% пациентов перенесли инфаркт миокарда в прошлом, и у 25% острый инфаркт миокарда имел место во время настоящей госпитализации. Помимо ИБС 74% пациентов с ФП страдали артериальной гипертонией и 24,8% сахарным диабетом 2 типа. У всех пациентов с ФП имела место ХСН различной степени тяжести, причем 35% из них при поступлении в стационар находились в стадии декомпенсации. Антикоагулянты получали 36% пациентов, но целевые значения на момент исследования имели менее 25%. В исследуемой группе лиц с ФП и ТЭЛА преобладала постоянная/хроническая форма, составившая 77,7% случаев. Средний возраст пациентов составил 69,65+14,08 лет (от 41 до 85 лет), существенных отличий по возрасту и полу между лицами с различными формами ФП не выявлено. По данным патологоанатомических документов ТЭЛА у лиц с ФП распознана в 51% случаев и была ведущей причиной смерти (52%). Независимо от наличия/отсутствия ФП тромбы в правых отделах сердца, включая ушко правого предсердия, у умерших с ТЭЛА выявлены в 25,8%. При этом среди лиц с фибрилляцией предсердий тромбы в правых отделах сердца обнаружены почти у половины группы (48%). У большинства пациентов (85%) тромботические массы располагались в ушке правого предсердия и в 15% случаев - пристеночно в правом предсердии или в правом желудочке. В ветвях нижней полой вены тромбы обнаружены в 53 % случаев. Кроме того, в 27% имело место сочетанное тромбообразование в правых и левых камерах сердца, и лишь в 17% – в правых камерах сердца и ветвях нижней полой вены. У лиц с тромбами в правых камерах сердца ФП в целом, независимо от её формы, имела место в 54,9% случаев, то есть существенно чаще, чем у пациентов с источником эмболии в верхней полой вене (14,3%, p=0,005), венах нижних конечностей (27%, p<0,001) и венах малого таза (2,6% p=0,014). Исследование данных в подгруппах показало, что подобные соотношения справедливы для лиц с постоянной (хронической) формой фибрилляции предсердий: она существенно чаще (47,3%) встречалась у лиц с тромбами в правых камерах сердца по сравнению с пациентами, у которых источником эмболии были верхняя полая вена (11,8%, p=0,005), вены нижних конечностей (21,4%, <0,001) и вены малого таза (2,6%, p=0,029). В отношение пароксизмальной формы ФП различий между группами с разными источниками эмболии выявить не удалось. При этом у лиц с легочной эмболией наличие ФП независимо от ее формы в 4 раза увеличивала вероятность наличия тромбов в ушке правого предсердия (ОШ 4,04; 95% ДИ [2,823-5,767], p<0,0001), но не повышало вероятность присутствия тромботических масс в правых камерах в целом. Не выявлено существенного влияния ФП, независимо от её формы, на калибр пораженных легочных артерий и место тромбоэмбо-

Один для ЛАГ и ХТЭЛГ

Адемпас®
риоцигуат

АДЕМПАС®. Международное непатентованное наименование: риоцигуат. **Лекарственная форма:** таблетки, покрытые пленочной оболочкой. Одна таблетка, покрытая пленочной оболочкой, содержит 0,50; 1,00; 1,50; 2,00 или 2,50 мг риоцигуата микронизированного. **Показания к применению:** хроническая тромбоэмболическая легочная гипертензия (ХТЭЛГ), группа 4 по классификации ВОЗ: неоперабельная ХТЭЛГ, персистирующая или рецидивирующая ХТЭЛГ после оперативного лечения; легочная артериальная гипертензия (ЛАГ), группа 1 по классификации ВОЗ, II–III ФК по классификации ВОЗ (в монотерапии либо в комбинации с антагонистами рецепторов эндотелина или простаноидами): идиопатическая ЛАГ, наследственная ЛАГ, ЛАГ, ассоциированная с болезнями соединительной ткани. **Противопоказания:** одновременное применение с ингибиторами ФДЭ-5 (такими как силденафил, тадалафил, варденафил); тяжелые нарушения функции печени (более 9 баллов по шкале Чайлд-Пью, класс С, опыт клинического применения отсутствует); повышенная чувствительность к риоцигуату или любому другому компоненту, входящему в состав препарата; беременность и период грудного вскармливания; одновременный прием с нитратами или донаторами оксида азота (такими как амилнитрит) в любой лекарственной форме; легочная гипертензия, ассоциированная с идиопатическими интерстициальными пневмониями (ЛГ-ИИП); возраст до 18 лет; врожденный дефицит лактазы, непереносимость лактозы, глюкозо-галактозная мальабсорбция (в связи с наличием в составе лактозы); тяжелая артериальная гипотензия на момент начала терапии (систолическое артериальное давление менее 95 мм рт.ст., опыт клинического применения отсутствует); тяжелые нарушения функции почек (клиренс креатинина менее 15 мл/мин) и применение у пациентов, находящихся на гемодиализе (опыт клинического применения отсутствует). **С осторожностью:** необходимо соблюдать дополнительную осторожность при назначении препарата в следующих ситуациях: у пациентов с легочной гипертензией, имеющих дополнительные факторы риска кровотечения из дыхательных путей, особенно у тех, кто получает антикоагулянтную терапию; у пациентов, получающих гипотензивную терапию или имеющих исходную артериальную гипотензию, гиповолемию, либо тяжелую обструкцию путей оттока из левого желудочка или вегетативную дисфункцию; при одновременном применении с сильными ингибиторами изоферментов CYP и P-gp/BCRP, такими как азоловые противогрибковые средства (например, кетоконазол, итраконазол) или ингибиторами протеазы ВИЧ (например, ритонавир), в связи с выраженным увеличением экспозиции риоцигуата; при одновременном применении с сильными ингибиторами изофермента CYP1A1, такими как ингибитор тирозинкиназы эрлотиниб, и сильными ингибиторами P-gp/BCRP, такими как иммуносупрессивный препарат циклоспорин А, может увеличиваться экспозиция риоцигуата; у пациентов с нарушениями функции почек (клиренс креатинина менее 80 мл/мин, но более 15 мл/мин); у пациентов с умеренным нарушением функции печени (7-9 баллов по шкале Чайлд-Пью, класс В); у пациентов пожилого возраста (65 лет и старше). **Побочное действие:** очень часто – головокружение, головная боль, диспепсия, диарея, тошнота, рвота, периферические отеки, часто – гастроэнтерит, анемия (включая соответствующие лабораторные показатели), учащенное сердцебиение, снижение артериального давления, кровохарканье, носовое кровотечение, заложенность носа, гастрит, гастроэзофагеальная рефлюксная болезнь, дисфагия, боль в разных отделах ЖКТ, запор, вздутие живота. **Регистрационный номер:** ЛП-002639. Актуальная версия инструкции от 05.10.2017. **Производитель:** Байер АГ, Германия. Отпускается по рецепту врача. Подробная информация (включая информацию о способе применения и дозы) содержится в инструкции по применению.

Инструкция по медицинскому применению препарата Адемпас®. Материал для специалистов здравоохранения.
ЛАГ – легочная артериальная гипертензия; ХТЭЛГ – хроническая тромбоэмболическая легочная гипертензия; РГЦ – растворимая гуанилатциклаза.

АО «БАЙЕР». 107113, Москва, 3-я Рыбинская ул., д. 18, стр. 2. Тел.: +7 (495) 231 1200, факс: +7 (495) 231 1202. www.pharma.bayer.ru

РЕКЛАМА
L.RU.MKT.02.2017.0044

лической окклюзии (правое, левое легкое или двухстороннее поражение). Однако анализ данных эхокардиографии у 35 пациентов с отсутствием явных клинических проявлений ХСН и тромбоэмболическим поражением 1-2 сегментов показал, что одним из маркеров, позволяющим заподозрить легочную эмболию при отсутствии одышки и других типичных для ТЭЛА симптомов был транзиторный подъем СДПЖ до 42+2,86 мм рт. ст. (при отсутствии патологии клапанов сердца), который и послужил поводом для проведения сцинтиграфии легких.

Заключение:

Учитывая приведенные факты, возможно, вопреки общепринятым представлениям, у этой категории пациентов правые камеры сердца являются одним из ведущих источников эмболии наряду с бассейном нижней полой вены. Нам представляется, что получены веские доказательства необходимости целенаправленного поиска тромбов в правых камерах сердца у лиц с ТЭЛА и ФП с помощью чреспищеводной эхокардиографии или магнитнорезонантной сцинтиграфии, а схему обследования подобных пациентов с привлечением помимо компрессионного ультразвукового исследования вен нижних конечностей указанных выше методов важно закрепить в регламентирующих документах.

МАСКИ ПЕРСИСТИРУЮЩЕЙ ЛЕГОЧНОЙ ГИПЕРТЕНЗИИ У НОВОРОЖДЕННЫХ

Кустова Н.В.[1], Садыкова Д.И.[2],
Сабирова Д.Р.[2], Бабинцева А.А.[3]
[1]ГАУЗ «Детская городская больница
с перинатальным центром» г. Казань, Россия
[2]Казанский государственный медицинский университет,
[3]Родильный дом №1 ГАУЗ ГКБ №7, г. Казань, Россия

Введение (цели/ задачи):

Персистирующая легочная гипертензия новорожденных (ПЛГН) – острое патологическое состояние раннего неонатального периода, обусловленное сохраняющейся высокой резистентностью сосудистого русла легких и проявляющееся выраженной гипоксемией. Данное состояние обуславливает высокий уровень смертности и инвалидизации детей. Осуществление дифференциальной диагностики состояний, сопровождающиеся легочной и сердечной недостаточностью у новорожденных, является сложной задачей. В структуре заболеваемости при анализе выставленных диагнозов чаще всего встречаются следующие номенклатуры: транзиторное тахипноэ новорожденных, синдром нарушенной адаптации, синдром дыхательных расстройств, внутриутробная пневмония. Зачастую подозрение на ПЛГН возникает в позднем периоде, т.к. перечисленные заболевания «маскируют» данное состояние, поэтому знание особенностей клинического течения и терапии данного заболевания чрезвычайно важно. Цель работы: своевременная диагностика легочной гипертензии у новорожденных.

Материал и методы:

В исследование включены новорожденные со сроком гестации более 37 недель, имеющие в раннем неонатальном периоде нарушения со стороны легочной или сердечной системы, а также дети с наличием десатурации. Измерение сатурации проводилось методом пульсоксиметрии в виде скрининга на 3-й час жизни и на 3-й день жизни новорожденного, а также в любой период времени при ухудшении состояния ребенка. При значении сатурации менее 95%, или разницей между пре- и постдуктальной сатурации более 3% тест считался положительным. Детям с положительным результатом скрининга выполнена эхокардиография.

Результаты:

С января по сентябрь 2018г пульсоксиметрическим скринингом охвачено 4156 новорожденных. Положительный результат теста был получен у 69 детей. Легочная гипертензия была выявлена у 17 новорожденных. Новорожденные с ПЛГН до проведения ЭХО-КГ имели такие диагнозы как транзиторное тахипноэ новорожденных, синдром дыхательных нарушений, синдром задержки фетальной жидкости, внутриутробная пневмония. Систолическое давление в легочной артерии по данным ЭХО-КГ в среднем составляло 65 мм.рт.ст. ПЛГН во всех случаях являлась вторичной. Причинами вторичной легочной гипертензии были следующие состояния: родоразрешение путем операции Кесарево сечение, мекониальная аспирация, перинатальная гипоксия, врожденные пороки сердца.

Заключение:

Врачам-клиницистам необходимо помнить о дифференциальной диагностике наиболее часто встречающихся патологических состояниях новорожденных, связанных с легочной и сердечной недостаточностью, с серьезным синдромом персистирующей легочной гипертензии. Использование пульсоксиметрии в качестве скрининга на ПЛГН позволяет выявить данное состояние в раннем неонатальном периоде, своевременно начать терапию, что приводит к более благоприятному исходу. Наличие у новорожденного снижение сатурации является показанием для проведения ЭХОКГ.

МОДЕЛЬ ХРОНИЧЕСКОЙ ТРОМБОЭМБОЛИЧЕСКОЙ ЛЕГОЧНОЙ ГИПЕРТЕНЗИИ С ПОМОЩЬЮ БИОДЕГРАДИРУЕМЫХ АЛГИНАТНЫХ МИКРОСФЕР

Карпов А.А.[1], Аникин Н.А.[2], Черепанов Д.Е.[1],
Михайлова А.М.[1], Смирнов С.С.[2],
Краснова М.В.[3], Ивкин Д.Ю.[3]
[1]ФГБУ «НМИЦ им. В. А. Алмазова» Минздрава России,
[2]ПСПбГМУ им. И.П. Павлова,
[3]Центр экспериментальной фармакологии,
г. Санкт-Петербург, Россия

Введение (цели/ задачи):

Хроническая тромбоэмболическая легочная гипертензия (ХТЛГ) - одно из наиболее тяжелых осложнений тромбоэмболии легочной артерии (ТЭЛА), характеризующееся стойким повышением давления в легочной артерии (ЛА) и типичной гистологической картиной сосудистого ремоделирования. Существующие методы терапии ХТЛГ на данный момент недостаточно эффективны, что требует дальнейшего изучения этой патологии и разработки новых подходов к ее лечению. Небольшое количество моделей ХТЛГ и сложность их воспроизведения затрудняют проведение доклинических исследований перспективных фармакологических субстанций. Цель. Разработка экспериментальной модели ХТЛГ с помощью эмболизации дистальных ветвей ЛА биодеградирумыми микросферами.

Материал и методы:

Исследование проведено на крысах Wistar массой 225±28 г. На первом этапе у всех животных из бедренной вены забирался 1 мл крови, из которой получали сухие тромбы диаметром 135±64 мкм. Также для эмболизации русла ЛА изготавливались биодеградируемые микросферы (МС) на основе альгината натрия диаметром 180±28мкм. Через 7 дней после забора крови все крысы были случайным образом распределены на 4 группы: • Контроль (n=6): в хвостовую вену 4 раза с интервалом в

7 дней вводился 1 мл физиологического раствора (физ.р-ра).
• Аутологичные тромбы (АТ) (n=5): по вышеописанному протоколу вводилось 50 мкл АТ, суспензированных в 1 мл физ.р-ра.
• МС: вводилось 50 мкл МС, суспензированных в 1 мл физ.р-ра.
о МС4 (n=12): 4 раза с интервалом 7 дней о МС8 (n=14): 8 раз с интервалом 4 дня Через 2 и 6 недель после моделирования ХТЛГ для оценки морфофункциональных изменений производились: эхокардиографическое исследование (ЭХО-КГ), катетеризация сердца с измерением систолического давления в правом желудочке (ПЖ), гистологическое исследование легких и сердца.

Результаты:

При анализе полученных данных выявлено, что индекс гипертрофии сосудистой стенки значимо отличался от контроля (P<0,05) в группах с применением МС, как через 2, так и через 6 недель после последнего введения, при этом в группе МС8 он был в обоих случаях значимо выше, чем в МС4 (P=0,027 и P=0,013, соответственно). При использовании АТ через 2 и 6 недель после ТЭЛА существенных изменений в структуре сосудистого русла легких выявлено не было. Данные ЭХО-КГ свидетельствуют о значимом, по сравнению с контролем, увеличении диаметров выносящего тракта ПЖ и легочного ствола в обеих группах, где применялись МС (P<0,05 в обоих случаях), при сохранной систолической функции правого и левого желудочков. Через 6 недель по данным катетеризации сердца значимое повышение систолического давления в ПЖ по сравнению с контролем отмечалось только в группе МС8 (P<0,05). Таким образом, введение МС по протоколу МС8 вызывает более выраженные морфофункциональные изменения, отвечающие критериям ХТЛГ.

Заключение:

В результате проведенной работы создана новая модель ХТЛГ, которая может быть использована для изучения патогенеза данного осложнения и проведения доклинических исследований новых лекарственных субстанций.

ОСОБЕННОСТИ ГЕМОДИНАМИКИ У МУЖЧИН МОЛОЖЕ 60 ЛЕТ С ЛЕГОЧНОЙ ГИПЕРТЕНЗИЕЙ ПРИ ИНФАРКТЕ МИОКАРДА

Сотников А.В.[1], Гордиенко А.В.[1], Носович Д.В.[1], Кудинова А.Н.[1], Ковалев С.В.[2], Шалупкина В.П.[1]
[1]ФГБВОУ ВО «Военно-медицинская академия им. С.М. Кирова» МО РФ,
[2]Филиал №4 ФГКУ «1586 ВКГ» МО РФ

Введение (цели/ задачи):

Сравнительная оценка изменений показателей центральной и периферической гемодинамики при легочной гипертензии (ЛГ) и нормальном давлении в малом круге кровообращения в подострый период инфаркта миокарда (ИМ) у мужчин моложе 60 лет.

Материал и методы:

Изучены результаты обследования и лечения в стационарах Санкт-Петербурга 454 мужчин моложе 60 лет по поводу ИМ в 2000-2015 гг. По данным анамнеза заболевания, никто из обследованных не имел ЛГ до развития первичного ИМ. У всех пациентов регистрировали скорость клубочковой фильтрации (CKD-EPI) 30 и более мл/мин/1,73 м^2. Гемодинамику малого круга кровообращения оценивали при комплексном эхокардиографическом исследовании по среднему давлению в легочной артерии (СДЛА, мм рт.ст., по A. Kitabatake) и общему легочному сопротивлению (ОЛС, дин×с×см-5 – по Ю.Н. Шишмареву) в первые 48 часов (I) и в конце 3 недели ИМ (II). В эти же периоды изучены параметры внутрисердечной (конечный систолический (КСР) и диастолический размеры, объем (КСО и КДО) и индексы (к площади, КСО/S, КДО/S (мл/м^2)) левого желудочка (ЛЖ), фракция (ФВ, %) его выброса (Simpson), скорости раннего (Ve) и позднего (Va) диастолического его наполнения (см/с) и их соотношение (Ve/Va), толщина нижней стенки (НС ЛЖ, мм) и межжелудочковой перегородки (МЖП, мм)) и периферической гемодинамики (частота сердечных сокращений (ЧСС, в мин), артериальное давление систолическое (АДс), диастолическое (АДд) и среднее (АДср) (мм рт.ст)). Пациентов разделили на две группы в зависимости от наличия ЛГ (СДЛАII 25 и более мм рт.ст): с ЛГ (274 пациента) и нормальным давлением в малом круге кровообращения (СДЛАII менее 25 мм рт.ст., 180 пациентов). Повторный ИМ имели 127 человек (46,4%) в группе ЛГ и – 65 (36,1%; p=0,0142) в контрольной группе. Показатели сравнивали на основе критериев Манна-Уитни, Хи-квадрат. Достоверными признавали различия при уровне значимости (p) менее 0,05.

Результаты:

У больных с ЛГ СДЛА и ОЛС оказались выше, чем у в контрольной группе в обе точки исследования (I: 33,6±12,3 и 28,9±12,3; p<0,0001; 543,1±274,1 и 447,9±260,6 соответственно; p<0,0001; II: 31,9±7,9 и 20,9±2,6; p<0,0001; 423,8±180,6 и 269,2±119,8 соответственно; p<0,0001). При ЛГ получены более высокие значения КСРI ЛЖ, КСОI и КСОI/S как в первые часы (КСОI/S 39,4±22,3 и 33,0±17,6; p=0,0067), так и в конце подострого периода ИМ (КСОII/S 35,5±20,3 и 29,5±13,4; p=0,0273), а КДОII/S при ЛГ значимо преобладал только при повторном измерении (75,0±22,5 и 68,8±17,4; p=0,0467). У больных с ЛГ в обе точки исследования оказалась ниже ФВ ЛЖ (I: 46,1±13,4 и 50,6±12,4; p=0,0019; II: 55,3±13,3 и 58,6±10,5 соответственно; p=0,0277). При ЛГ НС ЛЖ (I: 11,4±2,4 и 11,9±2,5 соответственно; p=0,0304; II: 11,4±2,4 и 12,1±2,5 соответственно; p=0,0041) и МЖП (II: 12,3±2,7 и 12,9±2,7; p=0,0407) оказалась тоньше, чем в группе сравнения. У пациентов с ЛГ Va уступала контрольной группе (II: 0,7±0,1 и 0,8±0,1 соответственно; p=0,0026) без изменения Ve и Ve/Va. Помимо этого группа ЛГ отличалась большей ЧСС в обе точки измерения (I: 77,1±16,6 и 71,6±17,8; p<0,0001; II: 72,4±8,7 и 65,5±6,6; p<0,0001) и более высокими уровнями АДср в конце третьей недели ИМ (АДсрII 95,1±7,6 и 93,0±8,3, p=0,0013), при разных соотношениях АДсII (124,0±10,9 и 127,9±10,9, соответственно, (p<0,0001)) и АДдII (80,6±6,7 и 75,5±7,8, соответственно (p<0,0001)). Необходимо отметить, что конечный диастолический размер правого желудочка (I: 28,0±7,6 и 25,5±5,7 соответственно (мм); p=0,1613; II: 31,3±3,7 и 28,9±6,1 соответственно (мм); p=0,5484) и правого предсердия (I: 46,7±5,0 и 43,3±6,9 соответственно; p=0,1658; II: 45,7±6,5 и 40,6±6,8 соответственно (мм), p=0,1237) значимо не отличались в изученных группах.

Заключение:

При ЛГ на фоне увеличения СДЛАI, II и ОЛСI, II отмечаются большая дилатация ЛЖ, особенно при повторном исследовании, большая систолическая его дисфункция и более выраженные нарушения периферической гемодинамики (увеличение ЧССI, II и снижение АДII). Полученные изменения могут считаться ранними неинвазивными маркерами нарушения гемодинамики, ремоделирования сердечно-сосудистой системы и развития хронической сердечной недостаточности.

ОЦЕНКА ЭФФЕКТИВНОСТИ РОЗУВАСТАТИНА, АТОРВАСТАТИНА И СИЛДЕНАФИЛА ПРИ МОНОКРОТАЛИНИНДУЦИРОВАННОЙ ЛЕГОЧНОЙ АРТЕРИАЛЬНОЙ В ЭКСПЕРИМЕНТЕ IN VIVO С ПОМОЩЬЮ МУЛЬТИСПИРАЛЬНОЙ КОМПЬЮТЕРНОЙ ТОМОГРАФИИ

Яцевич О.Н.[1], Римашевский В.Б.[2],
Владимирская Т.Э.[3], Михневич Д.Л.[3], Адзерихо И.Э.[3]
[1]УЗ 10 ГКБ,
[2]УЗ «МОКБ»,
[3]ГУО «БелМАПО», г. Минск, Республика Беларусь

Введение (цели/ задачи):
Цель: Оценить влияние статинов, силденафила на планиметрические показатели правых отделов сердца и легочного сосудистого русла с помощью мультиспиральной компьютерной томографии (МСКТ) в развитии легочной артериальной гипертензии (ЛАГ) у крыс в эксперименте in vivo.

Материал и методы:
Исследования проводили на 80 беспородных белых крысах самцах массой 200-250 г. Экспериментальным группам для создания модели легочной гипертензии подкожно вводили водный раствор монокроталина (Sigma, Германия) в дозе 60 мг\кг. Через 2 недели после моделирования ЛАГ через желудочный зонд ежедневно крысы получали препарат розувастатин («Мертенил» GedeonRichter, Венгрия) в дозе 10 мг/кг в сутки и 40 г/кг в сутки, аторвастатин («Липромак» Лекфарм, Республика Беларусь (РБ)) в дозе 40 мг\кг, силденафил («Виасил» Лекфарм, РБ) в дозе 60 мг/кг в сутки, аторвастатин и силденафил совместно в вышеуказанных дозах. Контрольную группу составили крысы без медикаментозного воздействия. Всем животным через 8 недель проводили рентгенконстрастную МСКТ на аппарате GEOptimaCT660. После 3D реконструкции проводили измерения диаметра легочной артерии (ЛА), ее ветвей, размер полостей камер сердца, верхней и нижней полых вен, портальной вены на каждой серии с последующим определением среднего значения.

Результаты:
Поперечный размер правого желудочка (ПЖ), правого предсердия (ПП), диаметр ствола ЛА достоверно ($p<0.05$) увеличился через 8 недель ЛАГ по сравнению с группой контроля в 2; 1,8 и 1,4 раза соответственно. Размер ПЖ у крыс, получавших аторвастатин, аторвастатин и силденафил совместно, силденафил, розувастатин в дозе 40 мг\кг статистически значимо уменьшился ($p<0.05$) по сравнению с группой естественного течения ЛАГ в 1,5; 1,8; 1,7; 1,4 раза соответственно. Через 8 недель размеры ПЖ у здоровых животных и у крыс, получавших силденафил, совместно силденафил и аторвастатин достоверно не отличались ($p>0.05$). Размер ПП достоверно уменьшился ($p<0.05$) в группах крыс, получавших розувастатин в дозе 40 мг\кг и силденафил с аторвастатином по сравнению с группой естественного течения ЛАГ в 1,2 и 1,4 раза соответственно. Достоверных отличий в размерах ПП между данными группами и группой здоровых животных не получено ($p>0.05$). Диаметр ствола ЛА в группе крыс, получавших аторвастатин, аторвастатин в комбинации с силденафилом достоверно уменьшился в обоих группах в 1,3 раза ($p<0.05$) по сравнению с группой животных с ЛАГ. Существенных отличий в размерах правой и левой ЛА, полых вен, размерах левых камер сердца и аорты между экспериментальной и контрольной группами получено не было.

Заключение:
Применение аторвастатина в сочетании с силденафилом приводит к уменьшению размеров правых отделов сердца и диаметра ствола ЛА по данным МСКТ. Использование розувастатина в дозе 40 мг \кг уменьшает размер правых отделов сердца, без влияния на диаметр ЛА. Назначение розувастатина в дозе 10 мг\кг не оказывает влияние на размеры правых камер сердца и ЛА. Работа выполнена при финансовой поддержке БРФФИ, грант № М17-113.

ПОСТЭМБОЛИЧЕСКАЯ ЛЕГОЧНАЯ ГИПЕРТЕНЗИЯ: ВКЛАД ПОРАЖЕНИЯ ЛЕГКИХ И ПЛЕВРЫ

Немирова С.В.[1], Медведев А.П.[1], Сафонов Д.В.[1],
Шевченко Н.Л.[1], Козина М.Б.[2], Чмуж М.А.[3],
Лобанова Н.Ю.[3], Могучева А.А.[1]
[1]Приволжский исследовательский медицинский университет,
[2]Специализированная кардиохирургическая клиническая больница,
[3]Городская клиническая больница № 5

Введение (цели/ задачи):
Посттромбоэмболическая легочная гипертензия (ПТЭЛГ) является одним из самых тяжелых и ригидных к терапии осложнений тромбоэмболии легочных артерий (ТЭЛА). Это состояние развивается, по разным данным, у 3-40% больных, перенесших эпизод венозного тромбоэмболизма, причем риск его развития повышается с каждым рецидивом эмболии, но не всегда ассоциирован с объемом пораженных сосудов. Цель работы: изучить вклад острых легочно-плевральных осложнений (ЛПО) ТЭЛА в формирование ПТЭЛГ.

Материал и методы:
Проанализированы результаты обследования 272817 пациентов. Клинически значимая ТЭЛА диагностирована в 0,811% случаев; встречаемость ЛПО составила 47,26%. К осложнениям острого периода ТЭЛА были отнесены плеврит, геморрагическое пропитывание легочной ткани, кровотечение, инфаркт легкого и периинфарктная пневмония, деструкция легочной ткани, кавитация, эмпиема плевры, абсцесс и гангрена легкого; к отдаленным, помимо ПТЭЛГ, – пневмосклероз и эмфизема легких. Комплекс обследования включал традиционное рентгенологическое исследование органов грудной клетки, нативную компьютерную томографии в сочетании с ангиопульмонографией, ультразвуковое триплексное ангиосканирование вен, легких и сердца, при необходимости – пункцию плевральной полости, бронхоскопию, торакоскопию с биопсией и морфологическим исследованием (дифференциальная диагностика). Также в динамике оценивали клинические симптомы (одышка, ЧСС, АД, кашель и характер мокроты, боли в грудной клетке, отеки, t тела), дистанцию 6-минутной ходьбы, pO2.

Результаты:
Основными причинами формирования ЛПО стали нелеченая, неадекватно пролеченная и рецидивирующая ТЭЛА на фоне отсутствия или неэффективности профилактики, наличие сопутствующей бронхо-легочной патологии, пороки развития легких, нарушение кровообращения по большому кругу, заболевания сердца, микроангиопатии, а также инфицирование имеющихся асептических ЛПО (инфаркт легкого, кавитация). В группе больных с предшествующей бронхо-легочной патологией отмечено значимое несоответствие тяжести клинических проявлений и массивности ТЭЛА, больший процент раннего развития дисфункции миокарда правого желудочка с формированием высокой ПТЭЛГ и гемодинамически значимой сердечной недостаточности даже при субмассивной ТЭЛА и поражении периферических ветвей легочных артерий (ЛА). При дистальной эмболии и сохране-

НАСТАЛО ВРЕМЯ ЮПЕРИО®

- **Доказанная положительная динамика качества жизни пациентов**[*1,2]
- **20% снижение риска сердечно-сосудистой смерти и госпитализации**[§*1]
- **Представитель нового класса препаратов АРНИ**[1,3]

Юперио®

Надмолекулярный комплекс
Валсартан + Сакубитрил

Показания к применению

Хроническая сердечная недостаточность (II-IV класса по классификации NYHA) у пациентов с систолической дисфункцией с целью снижения риска сердечно-сосудистой смертности и госпитализации по поводу сердечной недостаточности.

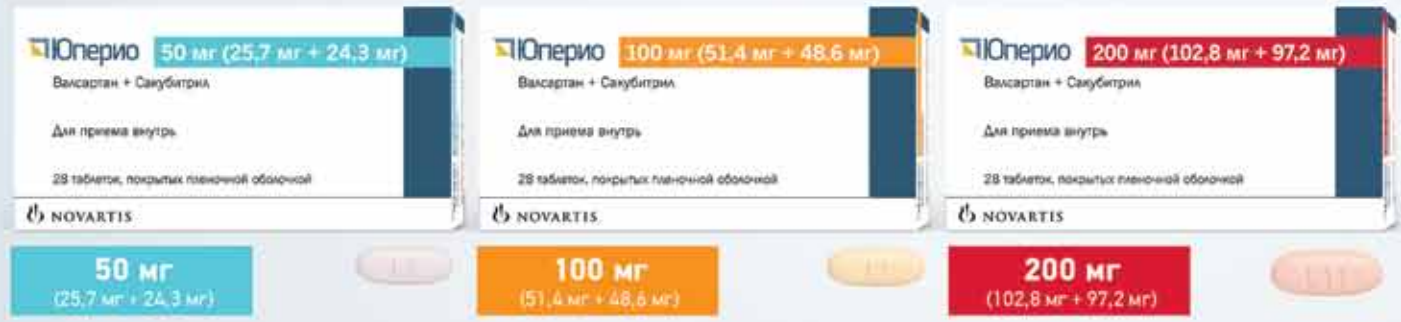

КРАТКОЕ ОПИСАНИЕ ЮПЕРИО
Валсартан+сакубитрил, таблетки, покрытые пленочной оболочкой, 50 мг, 100 мг и 200 мг РУ № ЛП-003532.

Перед началом применения ознакомьтесь с инструкцией по медицинскому применению.
Показания к применению: Хроническая сердечная недостаточность (II-IV класса по классификации NYHA) у пациентов с систолической дисфункцией с целью снижения риска сердечно-сосудистой смертности и госпитализации по поводу сердечной недостаточности. **Способ применения и дозы:** • Целевая (максимальная суточная) доза препарата Юперио составляет 200 мг (102,8 мг + 97,2 мг) 2 раза в сутки. • Рекомендуемая начальная доза препарата Юперио составляет 100 мг (51,4 мг + 48,6 мг) 2 раза в сутки. В зависимости от переносимости дозу препарата Юперио следует увеличивать в два раза каждые 2-4 недели вплоть до достижения целевой (максимальной суточной) дозы 200 мг (102,8 мг + 97,2 мг) 2 раза в сутки. • Применение препарата Юперио возможно не ранее, чем через 36 часов после отмены ингибитора АПФ • У пациентов, не получавших ранее терапию ингибиторами АПФ или АРА II, или получавших эти препараты в низких дозах, начинать терапию препаратом Юперио следует в дозе 50 мг (25,7 мг + 24,3 мг) 2 раза в сутки с медленным повышением дозы (удваивание суточной дозы 1 раз в 3-4 недели). • Пожилые пациенты: у пациентов старше 65 лет коррекции режима дозирования не требуется. • Препарат Юперио не рекомендуется для применения у детей в возрасте до 18 лет в связи с отсутствием данных по эффективности и безопасности. • Нарушение функции почек: у пациентов с нарушениями функции почек легкой (рСКФ 60-90 мл/мин/1,73 м²) или умеренной степени тяжести (рСКФ 30-60 мл/мин/1,73 м²) коррекции дозы препарата не требуется. У пациентов с тяжелым нарушением функции почек (рСКФ <30 мл/мин/1,73 м²) рекомендуемая начальная доза препарата составляет 50 мг два раза в сутки с соблюдением осторожности. • Нарушение функции печени: у пациентов с нарушениями функции печени легкой степени (класс А по классификации Чайлд-Пью) коррекции дозы препарата не требуется. У пациентов с нарушениями функции печени умеренной степени (класс В по классификации Чайлд-Пью) рекомендуемая начальная доза препарата составляет 50 мг два раза в сутки. Препарат Юперио не рекомендован к применению у пациентов с тяжелыми нарушениями функции печени (класс С по классификации Чайлд-Пью). **Способ применения:** Внутрь, независимо от приема пищи. **Противопоказания:** • Повышенная чувствительность к сакубитрилу или к валсартану, а также к другим вспомогательным компонентам препарата. • Одновременное применение с ингибиторами ангиотензинпревращающего фермента (АПФ), а также период 36 часов после отмены ингибиторов АПФ. • Наличие ангионевротического отека в анамнезе на фоне предшествующей терапии ингибиторами АПФ или АРА II. • Одновременное применение с алискиреном у пациентов с сахарным диабетом или у пациентов с умеренным или тяжелым нарушением функции почек (рСКФ <60 мл/мин/1,73 м² площади поверхности тела). • Нарушение функции печени тяжелой степени (класс С по классификации Чайлд-Пью), билиарный цирроз и холестаз. • Препарат Юперио не рекомендуется для применения у детей в возрасте до 18 лет в связи с отсутствием данных по эффективности и безопасности. • Беременность, планирование беременности и период грудного вскармливания. • Одновременное применение с другими препаратами, содержащими АРА II, т.к. в состав препарата входит валсартан. **Особые указания:** • Двойная блокада ренин-ангиотензин-альдостероновой системы (РААС): препарат Юперио не следует применять одновременно с другими ингибиторами АПФ в связи с риском развития ангионевротического отека. • При возникновении выраженного снижения АД следует рассмотреть вопрос о коррекции дозы диуретиков, сопутствующих гипотензивных средств, а также об устранении причин возникновения выраженного снижения АД (например, гиповолемии). Если, несмотря на эти меры, выраженное снижение АД сохраняется, дозу препарата Юперио следует уменьшить или препарат следует на время отменить. Окончательная отмена препарата обычно не требуется. Перед началом применения препарата Юперио следует провести коррекцию содержания натрия в организме и/или восполнить ОЦК. • В случае клинически значимого ухудшения функции почек следует рассмотреть вопрос об уменьшении дозы препарата Юперио. При применении препарата Юперио у пациентов с тяжелыми нарушениями функции почек следует соблюдать осторожность. • Гиперкалиемия: препараты, способные увеличивать содержание калия в сыворотке крови (например, калийсберегающие диуретики, препараты калия) одновременно с препаратом Юперио следует применять с осторожностью. В случае возникновения клинически значимой гиперкалиемии следует рассмотреть такие меры, как снижение потребления калия с пищей или коррекция дозы сопутствующих препаратов. Рекомендуется регулярно контролировать содержание калия в сыворотке крови, в особенности у пациентов с такими факторами риска, как тяжелые нарушения функции почек, сахарный диабет, гипоальдостеронизм или диета с высоким содержанием калия. • Ангионевротический отек: при возникновении ангионевротического отека препарат Юперио следует немедленно отменить и назначить надлежащее лечение и наблюдение за пациентом до полного и стойкого разрешения всех возникших симптомов. Повторно назначать препарат Юперио не следует. Применение препарата у пациентов с ангионевротическим отеком в анамнезе не изучено, следует соблюдать осторожность при применении препарата у пациентов данной категории, т.к. они могут быть подвержены повышенному риску развития ангионевротического отека. Пациенты негироидной расы могут быть более подвержены риску ангионевротического отека. • У пациентов со стенозом почечной артерии препарат следует применять с осторожностью, регулярно контролируя функцию почек. **Беременность и период грудного вскармливания:** применение препарата во время беременности и в период грудного вскармливания противопоказано. • Следует информировать пациенток с сохраненным репродуктивным потенциалом о возможных последствиях применения препарата во время беременности, а также о необходимости использования наденных методов контрацепции во время лечения препаратом и в течение недели после его последнего приема. **Побочное действие:** Очень часто (≥10%): гиперкалиемия, артериальная гипотензия, нарушение функции почек. Часто (1-9%): нашель, головокружение, почечная недостаточность, диарея, гипокалиемия, утомляемость, головная боль, обморок, тошнота, астения, ортостатическая гипотензия, головокружение. Нечасто (0,1-1%): ангионевротический отек, постуральное головокружение. **Взаимодействие:** • Одновременное применение противопоказано: с алискиреном у пациентов с сахарным диабетом 2 типа, применение с ингибиторами АПФ. Препарат Юперио не следует применять ранее, чем через 36 часов после прекращения терапии ингибитором АПФ. Терапию ингибитором АПФ следует начинать не ранее, чем через 36 часов после приема последней дозы препарата Юперио. • Одновременное применение не рекомендовано: АРА, одновременного применения препарата Юперио с алискиреном следует избегать у пациентов с нарушением функции почек (СКФ < 60 мл/мин/1,73 м²). • Следует соблюдать осторожность при одновременном применении со статинами, силденафилом, препаратами лития, калийсберегающими диуретиками, включая антагонисты минералокортикоидов (например, спиронолактон, триамтерен, амилорид), препаратами калия или заменителями соли, содержащими калий, нестероидными противовоспалительными средствами (НПВС), в т.ч. с селективными ингибиторами циклооксигеназы-2 (ингибиторами ЦОГ-2), ингибиторами OATP1B1, OATP1B3, OAT3 (например, рифампицином, циклоспорином) или MPR2 (например, ритонавиром).
За более подробной информацией о препарате обратитесь к инструкции по медицинскому применению препарата Юперио, таблетки, покрытые пленочной оболочкой, 50 мг, 100 мг, 200 мг. ООО «НОВАРТИС ФАРМА»

Только для медицинских и фармацевтических работников. Для распространения в местах проведения медицинских или фармацевтических выставок, семинаров, конференций и иных подобных мероприятий.

АРНИ – ангиотензиновых рецепторов и неприлизина ингибитор. NYHA – New York Heart Association (Нью-Йоркская Ассоциация кардиологов). ХСН – хроническая сердечная недостаточность

* По сравнению с эналаприлом у пациентов с ХСН со сниженной фракцией выброса. § Госпитализация в связи с ухудшением сердечной недостаточности

1. McMurray et al. N Engl J Med 2014;371:993–1004. **2.** Lewis et al. Circulation 2015;132:A17912. **3.** Лечение болезней сердца. В.С. Моисеев, Ж.Д. Кобалава, С.В. Моисеев. Москва: ООО «Издательство «Медицинское информационное агентство», 2016. – 600 с.

Использованные изображения не являются изображениями реальных пациентов

NOVARTIS

ООО «Новартис Фарма»
125315, Москва, Ленинградский проспект, дом 72, корпус 3.
Тел.: +7 495 967 12 70, факс: +7 495 967 12 68
www.novartis.ru

994054/UPE/AII/0718/0

нии неадекватной легочной гемодинамики ЛПО были достоверно более выражены и склонны к инфицированию, формированию деструкций и пневмосклероза, чем в группе пациентов с восстановленным магистральным кровотоком и адекватным кровоснабжением тканей на уровне микроциркуляции (p=0,024). В случае формирования объемного реактивного плеврита, развития крупного или многофокусного инфаркта легкого, особенно осложненного пневмонией, постепенное нарастание легочной гипертензии происходило даже без рецидива эмболии, и давало наиболее значимые гемодинамические изменения, вплоть до срыва компенсаторных возможностей организма при исходно более высоком уровне давления в ЛА. Вместе с тем, даже при отсутствии быстрой динамики со стороны эмболов при антикоагулянтной терапии, декомпрессия легкого при наличии плеврального выпота, обеспечение дренажа бронхиального дерева и купирование воспаления в периинфарктной зоне приводило к снижению уровня давления в ЛА. При прочих равных условиях, средний уровень легочной гипертензии у больных с ЛПО был достоверно выше, чем при неосложненной ТЭЛА, причем был ассоциирован с большей частотой клинически значимой дисфункции правого желудочка. Наличие ЛПО приводило к ригидности основных клинических симптомов к стандартной терапии, в том числе – тромболитической, а в ряде случаев из-за массивной легочной деструкции стало противопоказанием к тромболизису и хирургической дезоблитерации ЛА в условиях искусственного кровообращения из-за высокого риска кровотечения. Летальность в группе массивных острых ЛПО ЭЛА составила 20,29%.

Заключение:

ЛПО ТЭЛА, приводя к сочетанию нарушений вентиляции и перфузии с нарастающим истощением компенсаторных возможностей, формированием полиорганной недостаточности и склонности к гнойно-деструктивным осложнениям, являются компонентом «двойного» механизма повышения давления в ЛА, являясь фактором риска формирования ПТЭЛГ.

ПРЕДИКТОРЫ РАЗВИТИЯ ЛЕГОЧНОЙ ГИПЕРТЕНЗИИ У МУЖЧИН МОЛОЖЕ 60 ЛЕТ ПОСЛЕ ИНФАРКТА МИОКАРДА

Сотников А.В.[1], Гордиенко А.В.[1], Носович Д.В.[1], Кудинова А.Н.[1], Епифанов С.Ю.[2], Чертищева А.А.[3], Ковалев С.В.[4], Година З.Н.[5], Нгуен В.Т.[1]
[1]ФГБВОУВО «Военно-медицинская академия имени С.М. Кирова»МО РФ,
[2]ФГБУ «Клиническая больница» Управления делами Президента РФ,
[3]ГБУЗ «Токсовская МБ»,
[4]Филиал №4 ФГКУ «1586 ВКГ» МО РФ,
[5]ФГБУ «ЛРКЦ» МО РФ

Введение (цели/ задачи):

Цель работы. Оценить значимость различных факторов риска развития легочной гипертензии (ЛГ) у мужчин моложе 60 лет в подострый период инфаркта миокарда (ИМ) для улучшения возможностей профилактики.

Материал и методы:

Изучены результаты обследования и лечения в стационарах Санкт-Петербурга 454 мужчин моложе 60 лет по поводу ИМ (тип I по IV универсальному определению этого заболевания) в 2000-2015 гг. В исследовании участвовали пациенты со скоростью клубочковой фильтрации (CKD-EPI) 30 и более мл/мин/1,73 м^2. Все они получали обследование и лечение в соответствии со стандартами на момент заболевания. При работе с больными учитывали факторы, способствующие развитию ИМ или провоцирующие его возникновение. Пациентов разделили на две группы: с ЛГ (среднее давление в легочной артерии (по A. Kitababatake) 25 и более мм рт.ст. в конце третьей недели ИМ) (274 пациента) и нормальным давлением в малом круге кровообращения (180 пациентов) (среднее давление в легочной артерии (по A. Kitababatake) менее 25 мм рт.ст. в этот же период). Показатели в группах сравнивали на основе критериев Хи-квадрат и Мак-Неймера. Помимо этого, на основе критерия Хи-квадрат определяли абсолютный (АР) и относительный (ОР) риск развития ЛГ в конце подострого периода ИМ для параметров анамнеза ИБС, клинической картины заболевания, изменений центральной и периферической гемодинамики и обмена веществ. Достоверными признавали различия при уровне значимости (p) менее 0,05.

Результаты:

В первые 48 часов ИМ ЛГ регистрировали у 64% обследованных. В завершении подострого периода ИМ у 32,3% из них отмечена нормализация СДЛА, а у 46,5% – ее увеличение до 25 мм рт.ст. (p>0,05). В структуре факторов, влияющих на развитие ЛГ в конце подострого периода ИМ, преобладали параметры гемодинамики, среднее артериальное давление более 91,7 мм рт.ст. (АР: 35,7%; ОР: 1,95; p<0,0001) и частота сердечных сокращений (ЧСС) в этот период более 70 в мин. (АР: 30,5%; ОР: 1,7; p<0,0001), ЧСС в первые 48 часов ИМ более 67 в мин. (АР: 25,0%; ОР: 1,57; p<0,0001). Помимо этого имели значение: ассоциированные с сердечной недостаточностью (СН) клинические варианты ИМ (АР: 26,1%; ОР: 1,48; p<0,0001), повторные (АР: 10,6%; ОР: 1,19; p=0,0214), рецидивирующие (АР: 21,3%; ОР: 1,36; p=0,0134) и рецидивирущие при повторных (АР: 35,7%; ОР: 1,95; p=0,0055) ИМ, значения прогностических индексов GRACE более 129 (АР: 12,9%; ОР: 1,23; p=0,0085) и Норрис более 9,2 (АР: 18,5%; ОР: 1,34; p=0,0002). Для развития ЛГ в подостром периоде ИМ оказались значимы индексы конечного систолического объема левого желудочка (к площади поверхности тела) как первых 48 часов (более 50,7 мл/м^2) (АР: 15,7%; ОР: 1,32; p=0,0098), так и подострого периода ИМ (более 40,0 мл/м^2) (АР: 17,9%; ОР: 1,32; p<0,0001), дилатация левого предсердия в эти периоды более 47 мм (АР: 19,1%; ОР: 1,33; p=0,0255 и АР: 18,2%; ОР: 1,31; p<0,0274 соответственно). Из параметров обмена веществ доказана значимость: гипернатрий- (более 141 ммоль/л, АР: 21,6%; ОР: 1,54; p=0,0122), гиперхолестерин- (более 6,8 ммоль/л, АР: 17,9%; ОР: 1,3; p=0,0058) и гиперкальциемии (более 2,3 ммоль/л) в первые часы ИМ (АР: 17,9%; ОР: 1,34; p=0,0325), увеличение креатинина крови более 0,1 ммоль/л в этот период (АР: 28,0%; ОР: 1,78; p=0,0341), гиперхлоремия (более 101 ммоль/л) в завершении третьей недели ИМ (АР: 32,3%; ОР: 2,29; p=0,0050). Из основных и дополнительных факторов риска ИБС имели значение: длительность ее анамнеза более пяти лет (АР: 12,6%; ОР: 1,23; p=0,0070), более года – анамнеза хронической СН (АР: 15,7%; ОР: 1,29; p=0,0009), более 10 лет – избыточной массы тела (АР: 12,0%; ОР: 1,23; p=0,0105), более семи лет – артериальной гипертензии (АГ) (АР: 12,1%; ОР: 1,23; p=0,0141), а также – предпочтение дешевым сортам табака (АР: 11,9%; ОР: 1,22; p=0,0104), связь обострений заболевания с сезоном года (АР: 14,3%; ОР: 1,27; p=0,0341) и осенний период (АР: 13,8%; ОР: 1,24; p=0,0150).

Заключение:

Среди мужчин моложе 60 лет к группе риска развития ЛГ в завершении подострого периода ИМ относятся пациенты с повторными и рецидивирующими формами заболевания, с выраженными

проявлениями СН, дилатацией левых камер сердца на протяжении трех недель ИМ, с длительным анамнезом ИБС, АГ, избыточной массы тела, хронической СН и пристрастия к неочищенным сортам табака. При лечении пациентов этой группы целесообразна коррекция выраженных нарушений липидного, азотистого и электролитного обмена и периферической гемодинамики.

РОЛЬ ТРОМБОЦИТАРНО-ЭНДОТЕЛИАЛЬНОЙ ДИСФУНКЦИИ В РАЗВИТИИ ЛЕГОЧНОЙ ГИПЕРТЕНЗИИ ПРИ САРКОИДОЗЕ

Попова Е.Н., Нурбаева К.С., Пономарева И.А., Попова И.А., Пономарев А.Б.
ФГАОУ ВО Первый МГМУ им. И.М. Сеченова Минздрава России, г. Москва, Россия

Введение (цели/ задачи):
Саркоидоз – с стемное заболевание с первичным гранулематозным поражением легочного интерстиция. Ангиогенез и дисфункция эндотелия при саркоидозе приводят к ремоделированию легочной ткани и развитию легочной гипертензии. Целью нашего исследования было определить значение некоторых медиаторов ангиогенеза (комплекс тромбин-антитромбин (TAT) и тромбоцитарный фактор 4(PF-4)) в развитии легочной гипертензии, ассоциированной с саркоидозом.

Материал и методы:
В исследование включено 16 больных (12 женщин, 4 мужчин) в возрасте от 32 до 46 лет (средний возраст-39,9□4,4) с морфологически подтвержденным саркоидозом. Стандартное клиническое исследование, оценка функции внешнего дыхания (ФВД), эхокардиография, компьютерная томография высокого разрешения (КТВР), измерение диффузионной способности легких (DLCO) были проведены. Концентрации TAT и PF-4 в плазме крови были определены с помощью иммуноферментного анализа.

Результаты:
Легочная гипертензия (ЛГ) была диагностирована у 10(62,5%) пациентов. Среднее систолическое давление в легочной артерии составило 41,7±5,4 mm Hg. Уровень TAT и PF-4 у больных с легочной гипертензией был достоверно выше в сравнении с больными без ЛГ (TAT - 38,7±9,6 pg/ml vs 7,3±2,2 pg/ml, соответственно, p<0,05; PF-4- 3,3±0,7 pg/ml vs 0,9±0,07 pg/ml, соответственно, p<0,05). Отрицательная корреляция были выявлены между TAT и DLCO (r = -0,71, p<0,05), TAT и FVC (r = -0,72, p<0,05).

Заключение:
Высокий уровень TAT и PF-4 могут быть предикторами развития легочной гипертензии у больных саркоидозом. Это доказывает, что препараты, оказывающие модулирующее влияние на эндотелиальную и тромбоцитарные функции, могут быть использованы в предупреждении осложнений при саркоидозе.

СРАВНИТЕЛЬНЫЙ АНАЛИЗ КЛИНИЧЕСКОГО ТЕЧЕНИЯ ЗАБОЛЕВАНИЯ И ПРОГНОЗА У БОЛЬНЫХ С ИДИОПАТИЧЕСКОЙ ЛЕГОЧНОЙ ГИПЕРТЕНЗИЕЙ И ЛЕГОЧНОЙ АРТЕРИАЛЬНОЙ ГИПЕРТЕНЗИЕЙ, АССОЦИИРОВАННОЙ С ВРОЖДЕННЫМИ ПОРОКАМИ СЕРДЦА ПО ДАННЫМ НАЦИОНАЛЬНОГО РЕГИСТРА

Грацианская С.Е., Архипова О.А., Мартынюк Т.В.
ФГБУ «НМИЦ кардиологии» Минздрава России

Введение (цели/ задачи):
Провести сравнительную оценку особенностей клинического течения заболевания и смертности у больных с идиопатической легочной гипертензией (ИЛГ) и легочной артериальной гипертензией, ассоциированной с врожденными пороками сердца (ЛАГ-ВПС) по данным Национального регистра.

Материалы и методы:
На проспективной основе включены 194 пациента с верифицированным диагнозом ИЛГ и 168 пациентов с ЛАГ-ВПС (синдромом Эйзенменгера). Наблюдение проводилось в 15 экспертных центрах России с 01.01.2012г по 31.12.2017г.

Результаты:
Средний возраст больных с ИЛГ и ЛАГ-ВПС на момент включения достоверно не различался и составил 41,0±12,8 лет и 40,6±17,4 лет, соответственно. Отмечалось преобладание женщин в обеих группах (83% и 76%, соответственно). Первые жалобы у пациентов с ЛАГ-ВПС появлялись достоверно в более молодом (20,6 лет [7,1-41,0] против 33,7 лет [2,8-47,8] (p<0,05). В тесте 6-минутной ходьбы выявлены значимые различии между больными с ИЛГ (398 [310-461,5] и ЛАГ-ВПС (357 [275-423]; p=0,01). Функциональный класс (ВОЗ) был сопоставимым среди групп на момент включения. Среди пациентов с ИЛГ 62% имели III/IVФК на момент установления диагноза, среди пациентов с ЛАГ-ВПС – 70%. При проведении эхокардиографии (ЭхоКГ) значимые различия были обнаружены между группами ИЛГ и ЛАГ-ВПС при сравнении выраженности гипертрофии ПЖ (0,7 [0,6 - 0,85] и 0,96 [0,8-1,1]; p<0,0000001), диаметра ствола ЛА (3,2 [2,9 - 3,7] и 3,5 [3,1-4,1]; p<0,001), правой легочной артерии (2,1 [1,9 - 2,5] и 2,3 [2,0-2,6]; p=0,048) и левой легочной артерии (2,0 [1,8 - 2,3] и 2,2 [1,93-2,5]; p=0,006), СДЛА (85,0 [68,0 - 101,0] и 100 [81-118]; p< 0,0001). При оценке показателей левых камер сердца обнаружены следующие достоверные различия: по передне-заднему размеру левого предсердия (3,3 [2,95 - 3,7] и 3,7 [3,25-4,34]; p<0,000001), конечно-диастолическому размеру ЛЖ (4,0 [3,4 - 4,5] и 4,3 [3,8-4,6]; p=0,006), толщине межжелудочковой перегородки (0,9 [0,85 - 1,0] и 1,0 [0,9-1,1]; p<0,001) у пациентов с ИЛГ и ЛАГ-ВПС, соответственно. При рентгенографии органов грудной клетки значимые различия были выявлены по показателям ширины правого корня ЛА между группами ИЛГ и ЛАГ-ВПС (1,8 [1,6-2,2] и 2,0 [1,7 - 2,58]; p=0,022), для коэффициентов Мура (35 [32-41] и 42,0 [35,0 -47,0] и Люпи (35 [34-38] и 38,0 [36,0 - 43,00]; p<0,00001), для КТИ 51[48-55,75] и 55 [50,75-60,0]; p<0,0001). При катетеризация правых отделов сердца (КПОС) среднее давление в ПП и давление заклинивания легочной артерии в среднем находились в пределах нормальных значений у пациентов во всех группах. Значимое снижение сатурации О2 артериальной крови выявлено у больных ЛАГ-ВПС, венозной - у пациентов с ИЛГ. СВ был ниже нормальных значений у больных с ИЛГ и ЛАГ-ВПС. Уровень гемоглобина и средняя ЧСС во время проведения исследования не выходили за пределы нормальных значений, вместе с тем по ЧСС группы ИЛГ и ЛАГ-ВПС значимо различались (78,0 [70,0 - 85,0]; p=0,028, и 71,0 [67,0 - 80,0]; p=0,016 соответственно). При сравнительном анализе 1-летней, 3-летней и 5-летней выживаемости пациентов наилучшие показатели выявлены у пациентов с ЛАГ-ВПС - 98,4%, 93,3%, 87,6% соответственно. Выживаемость больных с ИЛГ составила 92,0%, 76,7%, 71,3% соответственно.

Заключение:
В результате сравнительного анализа группа ЛАГ-ВПС по сравнению с ИЛГ характеризуется дебютом заболевания в более раннем возрасте и лучшей выживаемостью, на момент верификации диагноза имеется более высокое СДЛА и более выраженная дилатация легочной артерии.

ТРОМБОЭМБОЛИИ ЛЕГОЧНОЙ АРТЕРИИ: НЕОТЛОЖНАЯ ПОМОЩЬ НА ДОГОСПИТАЛЬНОМ ЭТАПЕ

Зинатуллина Д.С., Труханова И.Г.,
Садреева С.Х., Трушина О.С.
ФГБОУ ВО СамГМУ Минздрава
России, Россия, г. Самара

Введение (цели/ задачи):

Цель – оценить своевременную диагностику и неотложную помощь при тромбоэмболии легочной артерии (ТЭЛА) на этапе скорой медицинской помощи (СМП).

Материал и методы:

Проведен статистический анализ 184 карт вызовов СМП к пациентам, которым бы поставлен предварительный диагноз ТЭЛА и оказана неотложная помощь, из них: 20 пациентов у которых была диагностирована смерть в присутствии бригады СМП и 164 пациентов – госпитализированы. Возраст больных был от 22 до 90 лет, 35 % женщин и 64 % мужчин.

Результаты:

В результате анализа данных 164 карт, выявлено, что основные жалобы при вызове СМП были: одышка – 72 %, удушье – 38 %, боль за грудиной – 17 % и д.р.. В анамнезе у 55 % гипертоническая болезнь, у 39 % ишемическая болезнь сердца, у 27 % перенесенный инфаркт миокарда, у 23 % тромбофлебит нижних конечностей, у 17 % состояние после химиотерапии при злокачественных новообразованиях. При первичном осмотре пациенты находились в сознании, состоянии средней степени тяжести (45,7 %) и тяжелой степени (54,3 %): из них у 9,8 % пациентов был кардиогенный шок, 16,9 % больных - кратковременная потеря сознания. При обследовании пациентов у 22 % выслушивалось жесткое дыхание, 38 % ослабленное везикулярное дыхание со смешанной одышкой, у 43,9 % ЧСС была больше 22 дыханий в минуту, у 20 % систолическое АД было ниже 110 мм рт. ст., у 37,8 % диастолическое АД было ниже 80 мм рт.ст.. При регистрации ЭКГ: 15,9 % - синдром Мак Джина Вайта (SI, QIII, (-)TI), 34,8 % - блокада правой ножки пучка Гиса, 11,6 % -депрессия сегмента ST в двух и более отведениях. Так же был выставлен конкурирующий предварительный диагноз «пневмония» у 20,1 % пациентам, «кардиогенный шок» у 9,8 %. Всем пациентам была оказана неотложная медицинская помощь: проведена антитромбоцитарная терапия прямым антикоагулянтом (гепарин 10 тыс. ЕД в/в) – 95,1 %; антиагрегантная терапия (ацетилсалициловая кислота 500 мг) - 34 %; оксигенотерапия – 56 % пациентам, морфин 1 % 10 мг в/в – 4,9 %. Время доезда «до 20 минут» - 65 % бригад СМП. Все пациенты были госпитализированы в сердечно-сосудистые центры. В 95 % случаях диагноз был подтвержден на госпитальном этапе.

Заключение:

Таким образом, своевременная диагностика ТЭЛА, которая вызывает трудности из-за полиморфизма развивающихся клинических синдромов, быстрая и правильная маршрутизация СМП в сердечно-сосудистые центры, одновременная гемодинамическая и респираторная поддержка, проведения антикоагулянтная терапия, могут значительно снизить смертность пациентов от ТЭЛА.

ФЕНОТИПЫ ПАЦИЕНТОВ С ИДИОПАТИЧЕСКОЙ ЛЕГОЧНОЙ ГИПЕРТЕНЗИЕЙ И ХРОНИЧЕСКОЙ ТРОМБОЭМБОЛИЧЕСКОЙ ЛЕГОЧНОЙ ГИПЕРТЕНЗИЕЙ: ОСОБЕННОСТИ ТЕЧЕНИЯ ЗАБОЛЕВАНИЯ И ВЛИЯНИЕ НА ПРОГНОЗ

Таран И.Н., Валиева З.С., Каспарова А.М.,
Белевская А.А., Саидова М.А.,
Мартынюк Т.В., Чазова И.Е.
ФГБУ “Национальный медицинский
исследовательский центр кардиологии” Министерства
Здравоохранения Российской Федерации

Введение (цели/ задачи):

За последнее десятилетие отмечается изменение портрета пациентов с идиопатической легочной гипертензией (ИЛГ) и неоперабельной хронической тромбоэмболической легочной гипертензией (ХТЭЛГ) с возникновением заболевания у лиц более старшего возраста, с обширным спектром коморбидной патологии. Это подразумевает необходимость выделения фенотипов пациентов с ИЛГ и ХТЭЛГ для дальнейшего определения стратегии лечения и прогноза.

Цель исследования: Изучить выраженность нарушения структурно-функционального состояния сердца и особенности течения заболевания, прогноз у пациентов с ИЛГ и неоперабельной ХТЭЛГ в зависимости от демографического и коморбидного статуса.

Материалы и методы:

В исследование были включены пациенты с ИЛГ(n = 88) и неоперабельной ХТЭЛГ (n = 38) с функциональным классом I / II / III / IV (ВОЗ) 3% / 31% / 59% / 7% с медианой возраста 38.5 [28.5; 51] и 53.5 [41; 58] лет, соответственно. Исходно, через 13 и 26 месяцев на фоне терапии проводилось оценка функционального статуса и трансторакальная 2D и 3D эхокардиография (ЭхоКГ) с оценкой сердечно-сосудистого (СС) сопряжения левого желудочка (ЛЖ) – аорты и правого желудочка (ПЖ) - легочной артерии (ЛА) с использованием формулы Ea/Es, где Ea эффективная артериальная жесткость, Es конечно-систолическая жесткость ЛЖ; эластические свойства ЛА; катетеризация правых отделов сердца.

Результаты:

У мужчин с ИЛГ и ХТЭЛГ наблюдалось достоверно более выраженное снижение фракции выброса ПЖ по данным 3D ЭхоКГ и повышение СС сопряжения ПЖ-ЛА. У пациентов в возрасте > 50 лет на момент верификации диагноза выявлен достоверно более тяжелый фцнкциональный статус, более выраженное снижение систолической экскурсии кольца трикуспидального клапана (TAPSE) по данным 2D ЭхоКГ, снижение деформации ЛА (медиана 1,4 см и 3,5 %, соответственно) и повышение индекса жесткости β ЛА до 23,6 и модуля жесткости Петерсона ЛА до 1666*10-5 Па при сравнении с пациентами младше 50 лет (TAPSE =1,5см, деформация ЛА =7,7см, параметры жесткости ЛА 9,22 и 797*10-5 Па, соответственно). У пациентов без коморбидной патологии и с индексом массы тела (ИМТ) > 25 кг/м^2 в сочетании с дислипидемией наблюдался более сохранный функциональный статус, менее выраженное увеличение объемов ПЖ по данным 3D ЭхоКГ при сравнении с пациентами с обширным спектром коморбидной патологии, включающей гипертоническую болезнь (ГБ), ИМТ > 25 кг/м^2 в сочетании с дислипидемией и нарушения углеводного обмена (НУО).

У мужчин с ИЛГ/ХТЭЛГ на момент верификации диагноза достоверно чаще в 90% случаях наблюдался высокий риск летального исхода, при этом на фоне терапии различия в риске между женщинами и мужчинами нивелировались. У пациентов с ИЛГ с ве-

рификацией диагноза в возрасте > 50 лет на фоне длительной специфической терапии к 26 месяцу наблюдения достоверно реже выявлено достижение целей лечения (6,45%) при сравнении с пациентами младше 50 лет (21%). У пациентов с ИЛГ без коморбидной патологии и у пациентов с ИМТ > 25 кг/м^2 в сочетании с дислипидемией достоверно чаще наблюдается положительный результат острой фармакологической пробы на момент верификации диагноза (50 % и 37%, соответственно) и реже наблюдается высокий риск летального исхода через 13,0 месяцев лечения (47,8% и 42,9%, соответственно) при сравнении с пациентами с ИЛГ в сочетании с ИМТ > 25 кг/м^2, дислипидемией, ГБ и НУО (7,1 % и 88%, соответственно). При этом у пациентов с ИМТ > 25 кг/м^2 в сочетании с дислипидемией период до назначения второго специфического препарата и развития аневризмы ствола и/или ветвей ЛА был достоверно больше (медиана 30 и 189 месяцев) при сравнении с пациентами с обширным спектром коморбидной патологии, включающей НУО (медиана 7 и 8,5 месяцев, соответственно).

Выводы:

Предикторами неблагоприятного течения заболевания у пациентов с ИЛГ и неоперабельной ХТЭЛГ являются мужской пол, возраст на момент верификации диагноза > 50 лет, наличие коморбидной патологии в виде сочетания НУО и ГБ, ИМТ>25 кг/м^2, дислипидемии, тогда как благоприятный предиктор - отсутствие коморбидной патологии или наличие ИМТ > 25 кг/м^2 в сочетании с дислипидемией.

ЧАСТОТА ЛЕГОЧНОЙ ГИПЕРТЕНЗИИ ПРИ ВРОЖДЕННЫХ ПОРОКАХ СЕРДЦА У ДЕТЕЙ

Кабиева С.М.[1], Миндубаева Ф.А.[1],
Абдрахманов Д.Т.[2], Смагулов К.А.[1], Шораева А.С.[1]
[1]Карагандинский государственный медицинский университет,
[2]Областной кардиохирургический центр

Введение (цели/ задачи):

Частота встречаемости врожденных пороков сердца (ВПС) во всех странах мира достигает от 2,4 до 14,2 на 1000 новорождённых. В России на 100 тыс. детей в возрасте до 15 лет включительно ВПС составляют 1105,8 случаев (Бокерия Л.А, 2007), из них у новорожденных приблизительно 1,9 на 1000 новорожденных (А.С. Шарыкин, 2007). В Республике Казахстан ежегодно рождается около 3 тысяч детей с ВПС и 80% этих детей нуждается в хирургической коррекции. Наряду с ростом частоты ВПС отмечается и тенденция к увеличению удельного веса более тяжелых, комбинированных ВПС (Кондратьев В.А. 2005), сопровождающихся частым неблагоприятным исходом, развитием критических состояний. Одним из наиболее грозных осложнений естественного течения ВПС является легочная гипертензия (ЛГ). Свыше 70% ЛГ наблюдается при нелеченных ВПС и поздней коррекции порока. Частота ЛГ по данным разных авторов различна. Так, Волколаков Л.В. описывает ЛГ у 56%, Бураковский В.И. – у 35% детей с ВПС в возрасте до 3 лет. Выраженную ЛГ у детей раннего возраста отмечает Gebrode, 1964. Данные о частоте встречаемости ЛГ старше 3 лет при различных пороках также различны. Она составляет от 1,2-18% при открытом артериальном протоке (Ellis, 1956, Hebgigen, 1958, Кешишева А.А., 1958) до 80-90% при дефекте межжелудочковой перегородки (Margius, 1950, Keith, 1956, Schaede, 1960). По мнению Gross-Brockhoff (1960) легочная гипертензия чаще проявляется в возрасте 8-10 лет (Хагай Е.И., 2017). Следовательно, прогнозирование риска развития легочной гипертензии при врожденных пороках сердца у детей, несомненно, является актуальной проблемой. Цель исследования Определить частоту развития легочной гипертензии при врожденных пороках сердца у детей в Карагандинской области.

Материал и методы:

Исследование проводилось в отделении детской кардиохирургии областного кардиохирургического центра города Караганды. Проведен анализ медицинских карт пациентов за 2017 год. Выборку проводили у 98 пациентов с ВПС от 1 месяца до 14 лет жизни и распределили в группы в зависимости от возраста.

Результаты:

В ходе исследования было установлено, что подавляющее большинство (78,6%) пациентов с ВПС, поступивших на стационарное лечение, были дети до 1-го года. Среди них наиболее распространённые виды: в 36,7% случаев - дефект межжелудочковой перегородки (ДМЖП) и в 24,5% - дефект межпредсердной перегородки (ДМПП). Удельный вес детей с открытым аортальным протоком (ОАП) составил 7,2%, с тетрадой Фалло и клапанным стенозом легочной артерии по 6,1%, с коарктацией аорты – 4,1%. Тяжелые пороки, как транспозиция магистральных сосудов, полная форма атривентрикулярного (АВ) канала, первичная легочная гипертензия - составляли по 3% от общего числа пороков, тотальный аномальный дренаж легочных вен (ТАДЛВ) – 2%. Встречались единичные случаи (по 1%) таких ВПС как: двухстворчатый аортальный клапан, коронарная фистула легочной артерии, недостаточность аортального клапана, недостаточность митрального клапана. При рассмотрении вопроса о частоте реализации легочной гипертензии нами установлено, что она составила 19,4%, однако отмечалась иная градация ранговых позиций. У детей со сложными пороками сердца: ТАДЛВ, полная форма АВ канала, двухстворчатый аортальный клапан легочная гипертензия развивалась в 100% случаев. Нередко легочная гипертензия развивалась при ВПС с лево-правым сбросом (ОАП, ДМПП, ДМЖП), когда происходит массивный сброс крови из левых отделов сердца в правые через патологические отверстия и в результате этого повышение давления в системе легочной артерии. Более чем у половины (57,1%) обследуемых детей ОАП осложнился развитием легочной гипертензии, что свидетельствует о поздней диагностике и коррекции самого ВПС. При ДМПП развитие ЛГ отмечалось у 16,7%, при ДМЖП – 8,3% пациентов. В остальных случаях развития легочной гипертензии не отмечалось.

Заключение:

Риск реализации легочной гипертензии высокий при поздней диагностике и несвоевременном лечении врожденных пороков сердца с лево-правым сбросом, очень высокий – при сложных формах ВПС. Следовательно, оптимизация диагностики, прогнозирования и лечения легочной гипертензии при врожденных пороках сердца позволит улучшить качество жизни пациентов и снизить детскую и младенческую смертность.

ЭФФЕКТИВНОСТЬ ИЛОПРОСТА У ПАЦИЕНТОВ ЛЕГОЧНОЙ ГИПЕРТЕНЗИЕЙ III – IV ФК С УЧЕТОМ ДАННЫХ РЕГИСТРА ПО ВОРОНЕЖСКОЙ ОБЛАСТИ

Королькова О.М.
ВГМУ им. Н. Н. Бурденко, Воронеж

Введение (цели/ задачи):

Лечение легочной гипертензии (ЛГ) III – IV ФК (функциональный класс) до сих пор является трудной задачей. Целью ис-

Волибрис
амбризентан
Жизнь вне 4-х стен

Волибрис – сочетание доказанной эффективности с благоприятным профилем безопасности

- Улучшает выживаемость
  - *95% пациентов с ЛАГ II-II ФК в течение 1 года и 79% - в течение трех лет*[1]
- Обеспечивает благоприятный прогноз
  - *Увеличивает толерантность к физической нагрузке*[2] *и время до клинического ухудшения*[1,3]
  - *Улучшает ФК и основные гемодинамические параметры*[3]
  - *Достоверно снижает уровень BNP*[2]
- Практически не оказывает влияния на функцию печени[4] и имеет благоприятный профиль межлекарственного взаимодействия[5-7]
- Улучшает качество жизни пациентов[1-3]

Краткая инструкция по применению препарата Волибрис

Регистрационный номер: ЛП-001345
Торговое наименование препарата: ВОЛИБРИС
Международное непатентованное название (МНН): Амбризентан
Лекарственная форма: Таблетки, покрытые пленочной оболочкой
Показания к применению: Препарат Волибрис показан для лечения легочной артериальной гипертензии II и III функциональных классов по классификации ВОЗ. В комбинации с тадалафилом препарат применяется для снижения риска проводимой терапии (комбинированная конечная точка, включающая летальный исход, госпитализацию при ЛАГ, прогрессирование заболевания и неудовлетворительный клинический ответ), а также для повышения клинической эффективности и способности переносить физическую нагрузку (препарат тадалафил зарегистрирован в РФ только для лечения эректильной дисфункции). **Противопоказания:** Повышенная чувствительность к Амбризентану или любому из компонентов препарата; идиопатический легочный фиброз с или без вторичной легочной гипертензии; беременность; период лактации; возраст до 18 лет; применение препарата у женщин репродуктивного возраста, не пользующихся надежными методами контрацепции; тяжелая степень печеночной недостаточности (10 и более баллов по шкале Чайлд-Пью); непереносимость лактозы, дефицит лактазы и синдром глюкозо-галактозной мальабсорбции (препарат содержит лактозу); повышение активности «печеночных» трансаминаз: АСТ (аспартатаминотрансфераза) и/или АЛТ (аланинаминотрансфераза) более чем в 3 раза от верхней границы нормы. **С осторожностью:** У пациентов с нарушением функции печени, при одновременном применении с циклоспорином А. **Применение при беременности и лактации:** Амбризентан противопоказан во время беременности, грудное вскармливание рекомендуется прекратить. **Способ применения и дозы:** У взрослых лечение Амбризентаном следует начинать с дозы 5 мг 1 раз в сутки. При хорошей переносимости дозы 5 мг допускается ее увеличение до максимальной суточной дозы 10 мг 1 раз в сутки (более подробно см полную инструкцию). Внутрь вне зависимости от приема пищи, запивая водой. **Побочные действия:** анемия, головная боль, ощущение сердцебиения, «приливы» крови к голове и верхней части тела. заложенность носа, синусит, ринофарингит, боль в животе, запор, задержка жидкости, периферические отеки, нежелательные явления с более редкой встречаемостью см. полную инструкцию. **Передозировка:** Передозировка может привести к выраженному снижению артериального давления. Лечение симптоматическое. Специфического антидота нет. **Взаимодействие с другими препаратам**и: Доза Амбризентана должна быть снижена до 5 мг один раз в день при совместном применении с циклоспорином А. Однако, многократный прием Амбризентана не имеет клинически значимого влияния на экспозицию циклоспорина А и не требует коррекции дозы циклоспорина А. С приемом начальных доз рифампицина появлялось временное увеличение AUC(0–t) Амбризентана (87% и 79% после первичного и вторичного приема соответственно). Однако к 7-му дню клинически значимого влияния на экспозицию Амбризентана при совместном многократном применении с рифампицином не было. Коррекции дозы Амбризентана при совместном применении с рифампицином не требуется. **Особые указания**: Перед применением Амбризентана необходимо оценить функцию печени и уровень гемоглобина (см. полную инструкцию). При возникновении клинически значимой задержки жидкости в ходе терапии препаратом Волибрис с приростом массы тела или без него необходимо провести дифференциальную диагностику и назначить специфическую терапию или отменить Амбризентан. В случае развития острого отека легких во время начала терапии Амбризентаном следует учесть возможность наличия легочного венно-окклюзионного заболевания. **Форма выпуска, условия выписки:** Таблетки, покрытые пленочной оболочкой, 5 мг и 10 мг. По 10 таблеток ПВХ/ПВДХ/Al блистеры. По 3 блистера с инструкцией по применению, отпускается по рецепту.

Перед применением следует ознакомиться с полной версией инструкции по медицинскому применению препарата.

Для получения дополнительной информации и для сообщения о нежелательном явлении на препарат ГСК обращайтесь в ЗАО «ГлаксоСмитКляйн Трейдинг» по адресу: 125167, Россия, Москва, Ленинградский проспект, 37а корп. 4 БЦ «Аркус III»,
либо по тел.: (495) 777-8900, факсу: (495) 777-8901, электронной почте EAEU.PV4customers@gsk.com.

1. Galie N, Olschewski H, Ronald J. Oudiz RJ et al, Ambrisentan for the treatment of pulmonary arterial hypertension: Results of the ambrisentan in pulmonary arterial hypertension, randomized, double-blind, placebo-controlled, multicenter, efficacy (ARIES) study 1 and 2. Circulation 2008;117:3010–3019
2. Peacock AJ et al.; Ambrisentan for the treatment of adults with pulmonary arterial hypertension: a review; Curr Med Res Opin 2015; 31(9): 1793-1807
3. Oudiz RJ, Allard M, Blair C et al. Ambrisentan therapy in patients with pulmonary arterial hypertension: 3-year outcome. American College of Chest Physicians International Conference 2011, (http://www.midiaonline.it/pdf/MeetingAbstractsChest2011.pdf)
4. Pulido T et al.; Macitentan and morbidity and mortality in pulmonary arterial hypertension; N Engl J Med. 2013;369(9):809-18
5. Galie N, Rubin LJ, Hoeper M, et al. Treatment of patients with mildly symptomatic pulmonary arterial hypertension with bosentan (EARLY study): a doubleblind, randomised controlled trial. Lancet 2008; 371:2093–2100
6. Инструкция по медицинскому применению препарата Траклир
7. Инструкция по медицинскому применению препарата Опсумит

АРЭ – антагонист рецепторов эндотелина;
ФПП – функциональная печеночная проба;
ЛВ – лекарственное взаимодействие;
ЛАГ – легочная артериальная гипертензия;
АСТ – аланиноаминотрансфераза;
АСТ – аспартатаминотрансфераза;
6 МХ – тест-6 минутной ходьбы

RU/ABT/0014/18_Дек 2018

следования явилось изучить эффективность применения препарата илопрост у больных с ЛГ III – IV Ф по данным регистра Воронежской области.

Материал и методы:

Наблюдались 5 больных с ЛГ III – IV ФК (3 пациента с диагнозом ХТЭЛГ (хроническая тромбоэмболическая легочная гипертензия); 2 пациента с диагнозом ИЛГ (идипатическая легочная гипертензия). Мониторировался комплекс показателей, включая ЭХОКГ, тест с 6-ти минутной ходьбой, колмплекс клинико-лабораторных показателей. Доза илопроста в среднем составляля 30 мкг/сутки (6 ингаляций с помощью небулайзера Micro Air U22).

Результаты:

Отмечена хорошая эффективность терапии по улучшению физической переносимости (увеличение теста с 6-тиминутной ходьбой в среднем на 150 м); уменьшение отеков; стабилизация гемодинамических показателей (уменьшение признаков перегрузки правого желудочка). Зафиксирована удовлетворительная переносимость препарата (у 3-х пациентов наблюдался сухой надсадный кашель в первые 2 недели приема препарата). 2-е пациентов умерли после длительного периода стабилизации (1 пациентка после 6 лет применения илопроста в сочетании с силденафилом 120 мг/сутки; 2 пациентка после 2-х лет приема). 2 пациента продолжают принимать илопрост в сочетании с силденафилом 60 мг/сутки в течение 3-х лет.

Заключение:

Регистр пациентов с ЛГ позволяет отследить распространенность, эффективность терапии легочной гипертензии, вовремя скорректировать дозу препарата, решить вопрос о сочетанной терапии.

ЭФФЕКТИВНОСТЬ ДОБУТАМИНА ДЛЯ ТЕРАПИИ ЛЕГОЧНОЙ ГИПЕРТЕНЗИИ У ПАЦИЕНТОВ С ХОБЛ

Саенко Л.С.[1], Ганиева И.И.[2]
[1]ФГУЗ клиническая больница №1 УПД РФ, Москва,
[2]ГБУЗ «Клиническая больница им. В.М. Буянова», Москва

Введение (цели/ задачи):

Легочная гипертензия (ЛГ) у пациентов с хронической обструктивной болезнью легких (ХОБЛ) приводит к развитию тяжелой правожелудочковой недостаточности (ПЖН) с высокой степенью летальности. Терапия ПЖН в таких случаях как правило сводится к попыткам уменьшить выраженность ЛГ и гипоксии. С этой целью применяются оксигенотерапия, антикоагулянты и диуретики, а также антагонисты кальция и сердечные гликозиды. Среди новых препаратов для разгрузки малого круга кровообращения используют простагландины и антагонисты эндотелина. Минусом всех указанных средств является их отсроченный эффект, а потому они не подходят для экстренной терапии. Препаратом, способным повлиять на ЛГ и ПЖН в данной ситуации является добутамин. Цель. Оценить эффективность применения добутамина с целью терапии тяжелой ЛГ у пациентов с ХОБЛ.

Материал и методы:

Проведено ретроспективное исследование 20 больных ОРИТ (12 мужчин и 8 женщин) с ХОБЛ тяжелого течения. Средний возраст составил 70,5±1,6 года. Все больные получали респираторную поддержку - ИВЛ в режиме BIPAP, стартовую антибактериальную терапию цефтриаксоном с дальнейшей коррекцией по результатам микробиологического мониторинга. Выполнялась ЭХО-КГ в момент поступления в ОРИТ и через 5 суток, оценивалась динамика NT-proBNP, тропонина на момент поступления и через 5 суток. Тяжесть состояния больных оценивалась по шкале SOFA в динамике. Тяжесть ЛГ оценивалась по классификации NYHA.

Результаты:

У всех больных при поступлении имела место ЛГ IV класс по NYHA, результатом которой являлась тяжелая ПЖН. Средние значения СДЛА составили 70,3±10,2 мм.рт.ст.. О развитии ПЖН свидетельствуют дилатация правого желудочка по данным ЭХО-КГ (конечно-диастолический размер правого желудочка (КДРПЖ) – 41,5±2,8 мм^2) и высокие значения NT-proBNP - 12362±5970 нг/л. При этом показатели тропонина 0,2±0,03 мкг/к. Тяжесть состояния на момент поступления по интегральной шкале SOFA составляла 7,7±1,9 баллов. С целью терапии нарушений гемодинамики назначался норадреналин в средней дозе 0,2±0,04 мкг/кг/мин. Для улучшения сократимости правого желудочка, а также для нивелирования легочной вазоконстрикции всем пациентам назначался добутамин в дозе 6,7±1,6 мкг/кг/мин. На фоне проведенного лечения отмечена положительная динамика состояния пациентов. Показатели балльной оценки по SOFA на 5 сутки составили 5,6±0,7 баллов. Наблюдалось улучшение функции правого желудочка, что подтверждает снижение уровня NT-proBNP до 4205±946,8 нг/л. Отсутствовала отрицательная динамика тропонина - 0,15±0,02 мкг/к. При этом отмечали уменьшение выраженности ЛГ. СДЛА снизилось до 44,5±5,3 мм.рт.ст., а степень дилатации правого желудочка уменьшилась до КДР - 36,5±0,7 мм^2.

Заключение:

Таким образом, улучшая сократимость правого желудочка, добутамин опосредованно снижает давление в легочной артерии. По этой причине считаем оправданным его назначение для терапии легочной гипертензии при тяжелой ХОБЛ.

КЛИНИЧЕСКИЕ СЛУЧАИ

ОСОБЕННОСТИ ВЫБОРА ТАКТИКИ ВЕДЕНИЯ ПАЦИЕНТА С ХРОНИЧЕСКОЙ ТРОМБОЭМБОЛИЧЕСКОЙ ЛЕГОЧНОЙ ГИПЕРТЕНЗИЕЙ НА ФОНЕ РЕЦИДИВИРУЮЩЕЙ МИКСОМЫ ПРАВОГО ПРЕДСЕРДИЯ

Алеевская А.М., Архипова О.А., Выборов О.Н., Грамович В.В., Мартынюк Т.В.
ФГБУ «НМИЦ кардиологии» МЗ России, отдел легочной гипертензии и заболеваний сердца, г. Москва, Россия

Миксома сердца – это внутриполостное доброкачественое образование, составляющее до 50% всех первичных опухолей сердца. В 20% случаев они могут быть обнаружены в правом предсердии (ПП), послеоперационная частота рецидивов составляет от 1 до 5%. Особенности морфологии миксом ассоциированы с развитием различных осложнений (эмболия, обструкция A-V отверстия, нарушения ритма сердца), обуславливая неблагоприятный прогноз. Описаны такие возможные механизмы формирования легочной гипертензии (ЛГ) и изменений легочных артерий (ЛА) на фоне эмболии фрагментами миксомы, как нарушение гемодинамики вследствие обтурации ветвей ЛА эмболическими массами; воспаление и повреждение стенки сосуда на фоне инфильтрации её клетками миксом; пенетрация опухолевых клеток в сосудистую стенку, их пролиферация с последующим ослаблением межклеточных взаимодействий в сосудистой стенке.

Пациент Х., 48 лет, был госпитализирован в ФГБУ «НМИЦ кардиологии» МЗ России в связи с жалобами на одышку при физической нагрузке (подъем на 2-3 этаж), колющие боли в грудной клетке, отеки нижних конечностей. В 1995, 2007 гг. больному проводилось хирургическое лечение по поводу рецидивирующей миксомы ПП больших размеров. При гистологическим исследовании выявлена ворсинчатая миксома с очагами кровоизлияний и выпадения масс фибрина. В 1995 г. при проведении рентгенографии органов грудной клетки были обнаружены признаки ЛГ, однако до 2007 г. пациент не обследовался. С 2007 г. больного беспокоят эпизоды кровохарканья. В 2011 г. выполнено удаление миксомы левого предсердия с пластикой обоих предсердий ксеноперикардиальной заплатой. Тогда же по результатам КТ органов грудной клетки выявлены пристеночные дефекты контрастирования (тромбы), участки пневмофиброза. С 2016 г. больной отметил появление одышки при физической нагрузке, интенсивность которой постепенно нарастает.

При поступлении при объективном обследовании обращали на себя внимание данные аускультации, а именно, дыхание с жестким оттенком, пневмосклеротические хрипы в нижних отделах с обеих сторон, акцент II тона над ЛА, систолический шум в области мечевидного отростка с проведением вдоль грудины, а также отеки голеней и стоп.

Данные ЭКГ, эхокардиографии и рентгенографии органов грудной клетки, катетеризации правых отделов сердца подтверждали наличие у больного высокой ЛГ. Кроме того, на рентгенограмме органов грудной клетки визуализировались тени, подозрительные на диссеминированный процесс в легких. В связи с необходимостью дифференциальной диагностики обнаруженных изменений в легочной ткани выполнена МСКТ легких с ангиопульмонографией, где был выявлен тромбоз ветвей ЛА субсегментарного порядка; извитость, локальные аневризматические расширения ветвей ЛА; наличие множественных внутригрудных анастомозов. При проведении инвазивной ангиопульмонографии выявлены изменения, характерные для хронической тромбоэмболической легочной гипертензии (ХТЭЛГ). По данным обследования у пациента подтвержден диагноз ХТЭЛГ и, учитывая анамнез заболевания, вероятным источником эмболии в ЛА являлась рецидивирующая ворсинчатая миксома ПП.

ХТЭЛГ является потенциально излечимой формой ЛГ с помощью хирургических методов лечения, однако у ряда больных имеются ограничения к проведению оперативного вмешательства. У данного пациента на выбор консервативной тактики лечения повлияло значимое аневризматическое расширение ЛА, отсутствие достоверных данных о морфологическом строении тромбов (эмболов) в ЛА, а также наличие неоднократных стернотомий в анамнезе. Больному был назначен риоцигуат, как единственный в настоящее время препарат, имеющий доказательную базу для пациентов с неоперабельной формой ХТЭЛГ.

Вывод. Данный клинический случай демонстрирует формирование ХТЭЛГ как редкого осложнения рецидивирующей ворсинчатой миксомы ПП. По данным литературы рецидивирующие миксомы сердца могут сопровождаться наличием множественных аневризматических расширений, что и было выявлено у пациента. Особенности тактики ведения пациентов с ХТЭЛГ на фоне миксомы ПП обусловлены существенным изменением морфологии ЛА на фоне нарушенной легочной гемодинамики и повреждающего действия клеток миксом на сосудистую стенку.

ХРОНИЧЕСКОЕ МИОКАРДИЛЬНОЕ ПОВРЕЖДЕНИЕ ПРИ ИЛАГ. КЛИНИЧЕСКОЕ НАБЛЮДЕНИЕ

Быков А.Н. [1], Архипов М.В. [2], Климушева Н.Ф.[1], Иофин А.И.[1], Крохалев В.Я.[2]
[1]ГБУЗ Свердловской области «Свердловская областная клиническая больница №1», г. Екатеринбург, Россия,
[2]ФГБОУ ВО «Уральский государственный медицинский университет Минздрава России», г. Екатеринбург, Россия

Пациентка Т. (34 года), манифестация заболевания с 2004 г. в виде появления слабости и одышки при ускоренной ходьбе. Впервые обратилась в СОКБ №1 в **2004 г.** с проявлениями сердечной недостаточности, когда был установлен диагноз: Легочная гипертензия неуточненного генеза. **С августа 2013 г.** ухудшение состояния в виде прогрессирования правожелудочковой сердечной недостаточности, в связи с чем направлена в НИИ ПК им. академика Мешалкина (г. Новосибирск). По данным КПОС (2013 г.): сердечный выброс 4,4 л/мин., Ср. ДЛА 55 мм рт. ст., ДЗЛА 8 мм рт. ст., ЛСС 1442 дин х сек/см^5, СИ 2,8 л/мин/м^2. Данные острой фармакологической пробы – отрицательные. Тест с Д6МХ 190 м. По данным ЭХО-КГ, МСКТ, аортографии данных за ВПС не получено. Впервые выявлена хроническая тромбоэмболия А3 сегмента левого легкого (тромбоз in situ). Степень ЛГ была не сопоставима с объемом пораженной ветви ЛА. На основании проведенного обследования впервые верифицирован диагноз: идиопатическая лёгочная артериальная гипертензия, ФК III (по ВОЗ). **С ноября 2013 г.** назначена ЛАГ-специфическая терапия в виде бозентана, силденафила, илопроста. На фоне терапии отмечался регресс клиники в виде уменьшения одышки, увеличения Д6МХ.

С марта 2015 г. наблюдалось ухудшение состояния в виде возникновения боли в грудной клетке по типу стенокардических. Была госпитализирована в СОКБ №1 в апреле 2015г. По данным ХМ ЭКГ выявлена депрессия сегмента ST более 2 мм. По данным

МСКТ (апрель 2015 г.) выявлены признаки стеноза ствола ЛКА. В апреле 2015 г. проведено КПОС: сердечный выброс 4,0 л/мин., Ср. ДЛА 45 мм рт. ст., ДЗЛА 9 мм рт. ст., ЛСС 1224 дин х сек/см^5, СИ 2,6 л/мин/м^2. Тест с Д6МХ 310 м. Сдавление ствола ЛКА аневризматически расширенным стволом легочной артерии («пограничный» стеноз — 50%) было подтверждено выполненной КАГ (апрель 2015 г.). Продолжена консервативная терапия. **27 июня 2016 г.** по причине прогрессирования клиники стенокардии, а также клиники правожелудочковой сердечной недостаточности была госпитализирована в СОКБ №1. По данным ЭКГ (07.2016 г.) – ритм синусовый, с тенденцией к тахикардии, 108 уд/мин, тропонин Т 0,07 нг/мл, BNP 181,6 пг/мл. На ЭХО КГ от 01.08.2016 г.: Левый желудочек резко уменьшен в размерах в результате его сдавления правым. Толщина МЖП в диастолу 13 мм, КДР 39 мм, толщина ЗСЛЖ в диастолу 9 мм, КДО 65 мл, толщина ФВ ЛЖ 75%. Правый желудочек – ВТПЖ 34 мм, ПЖ: D1 – 51, D2 – 44, D3 - 73 мм, толщина стенки ПЖ — 11 мм, фракция выброса ПЖ 30%. Площадь правого предсердия 22.9 см^2. Трикуспидальный клапан – регургитация 2 ст., скорость ТК регургитации 5,2 м/с. Систолическое давление в ПЖ 103 мм рт. ст., ЛА V 1,8 м/с, ЛА PG 13 мм рт. ст., диаметр правой ЛА 33 мм, диаметр левой ЛА 33 мм, диаметр ствола ЛА 57 мм, ЛА регургитация 2-3 ст., Ср. ДЛА 68 мм рт. ст. Перикард – свободная жидкость за ПЖ 8 мм. Данные МСКТ (05.08.2016 г.): гемодинамически значимый стеноз ствола ЛКА расширенным стволом ЛА. При МСКТ получены данные в отношении анатомии ствола ЛКА и размеров ЛА и аорты: ширина луковицы Ао 30 мм, высота синуса Ао слева 19 мм, высота синуса Ао справа 21,4 мм, высота отхождения ствола ЛКА от фиброзного кольца 9,1 мм, диаметр ствола ЛКА 5,5 мм, длина ствола ЛКА 14, 9 мм, угол отхождения ствола ЛКА 10 градусов, диаметр ствола ЛА 57 мм, соотношение ЛА/Ао 1,9. По данным КПОС: сердечный выброс 3,0 л/мин., Ср. ДЛА 68 мм рт. ст., ДЗЛА 10 мм рт. ст., ЛСС 1871 дин х сек/см5, СИ 1,9 л/мин/м^2. Тест с Д6МХ 290 м. Выполнена КАГ (01.08.2016 г.): субтотальный стеноз (сдавление) ствола ЛКА стволом ЛА (90%). Принято решение о проведении стентирования ствола ЛКА (08.08.2016 г.). Использовался стент, выделяющий эверолимус со следующими характеристиками 4,0 мм х 15 мм, который был раздут до 22 атм (4,7 мм). Просвет артерии и кровоток восстановлены.

Пациентка получала Силденафил с 2013 г. в дозировке 60 мг в сутки, однако к 2013 г. мы столкнулись с явлением «ускользания эффекта» и неадекватным терапевтическим ответом, в связи с чем, были вынуждены увеличить максимальную суточную дозировку вдвое, доведя ее до 120 мг в сутки, однако уже к 2015 г. по той же причине, было принято решение заменить силденафил на риоцигуат со ступенчатой титрацией дозы препарата до индивидуально переносимой 2 мг 3 раза в сутки под контролем систолического артериального давления. Смена терапии при-

Таблица 1. Основные параметры ЭХО КГ до и после проведенного стентирования ЛКА

ЭХО КГ параметры	2016 г.	
	до стентирования и начала риоцигуата (07.2016г)	через 6 месяцев после стентирования и начала риоцигуата (02.2017г)
Площадь правого предсердия, см^2	22.9	21
Скорость трикуспидальной регургитации, м/с	5,2	4,7
Диаметр правой ЛА, мм	33	31
Диаметр левой ЛА, мм	33	31
Диаметр ствола ЛА, мм	57	53
Фракция выброса ПЖ	30	33
Ср. ДЛА	68	52

Таблица 2. Основные изучаемые параметры в динамике

Признак	2004 г.	2013 г.	2015 г.	07.2016 г.	08.2016 г.	2017 г.	2018 г.
				до стентирования ЛКА	после стентирования ЛКА		
	симпт. тер.	силденафил		риоцигуат			
		илопрост + бозентан					
Д6МХ, м	355	190	310	290	320	415	425
ФК по ВОЗ	II	III	II	III	II	II	II
Депрессия ST, ХМ ЭКГ	-	-	+	+	-	-	-
ср. ДЛА, мм рт. ст.	-	55	45	68	56	52	46
ЛСС, дин х сек/см^5	-	1442	1224	1871	1882	1632	1462
СВ, л/мин	-	4,4	4,0	3,0	3,7	4,0	4,4
СИ, л/мин/м^2	-	2,8	2,6	1,9	2,4	2,6	2,8
Диаметр ЛА, мм	-	45	52	57	57	55	53

вела к улучшению гемодинамических показателей (таблица 1).

При плановой КАГ от 16.02.2017 г. - стент в стволе ЛКА, проходим, без признаков рестеноза. По данным КПОС: сердечный выброс 4,0 л/мин., Ср. ДЛА 52 мм рт. ст., ДЗЛА 9 мм рт. ст., ЛСС 1632 дин х сек/см^5, СИ 2,6 л/мин/м^2. Тест с Д6МХ 415 м. При КАГ от 06.2018г - стент в стволе ЛКА проходим, без признаков рестеноза. По данным КПОС: сердечный выброс 4,4 л/мин., Ср. ДЛА 46 мм рт. ст., ДЗЛА 9 мм рт. ст., ЛСС 1462 дин х сек/см5, СИ 2,8 л/мин/м^2. Тест с Д6МХ 425 м. (Таблица 2).

При анализе динамики биомаркеров (Тропонин Т и мозговой натрийуретический пептид) за период наблюдения, имеется тенденция к нормализации показателей после выполненного стентирования ствола ЛКА и коррекции ЛАГ-специфической терапии.

Заключение. В случае наличия стенокардии у пациента с легочной гипертензией, синдром сдавления ствола ЛКА следует рассматривать в дифференциальном диагнозе.

Важнейшими факторами риска развития синдрома сдавления ствола ЛКА, по-видимому, наравне с тяжестью и продолжительностью ЛГ, являются: молодой возраст, значительное расширение ствола ЛА (более 40 мм), соотношение ствол ЛА/диаметр аорты – более 1,2 и острый угол отхождения ствола ЛКА от левого синуса Вальсальвы.

Неинвазивные методы измерения диаметра ствола легочной артерии у пациентов с ЛГ могут быть полезны для определения вероятности наличия компрессии ствола ЛКА, а также для выбора пациентов для дальнейшего дообследования в объеме КТ и коронарной ангиографии.

Коронарную ангиографию можно рассматривать как метод выбора при диагностике синдрома сдавления ствола ЛКА, напротив КТ коронарная ангиография является неинвазивным инструментальным методом скрининга у таких пациентов.

Современных рекомендаций по диагностике синдрома сдавления ствола ЛКА при ЛГ нет.

Раннее выявление компрессии ствола ЛКА (стеноза) у пациентов с ЛАГ и последующая хирургическая коррекция могут повлиять на их прогноз и улучшить качество жизни пациента.

У пациентов с ЛГ возможно развитие хронического повреждения миокарда, о чем свидетельствует стабильно высокий субпороговый уровень Тс.

Раннее выявление стенозов коронарных артерий при иЛАГ и последующая хирургическая их коррекция может повлиять на прогноз и улучшить качество жизни пациента.

Наличие «критического» стеноза ствола ЛКА расширенным стволом ЛА должно быть достаточно для выставления показаний к хирургическому лечению.

ЧКВ с последующим стентированием должно рассматриваться в качестве наиболее оптимальной стратегии по реваскуляризации миокарда при сдавлении ствола ЛКА у пациентов с иЛАГ, что должно проводиться параллельно с фармакотерапией ЛГ.

Необходимо проведение клинических исследований для выявления дополнительных предикторов стеноза ствола ЛКА при иЛАГ.

КЛИНИЧЕСКИЙ СЛУЧАЙ ПАЦИЕНТКИ С ЛЁГОЧНОЙ АРТЕРИАЛЬНОЙ ГИПЕРТЕНЗИЕЙ, АССОЦИИРОВАННОЙ С БОЛЬШИМ ДЕФЕКТОМ МЕЖПРЕДСЕРДНОЙ ПЕРЕГОРОДКИ

Грацианская С.Е., Грамович В.В., Мартынюк Т.В.
ГБУ «НМИЦ кардиологии» Минздрава России, г. Москва

Пациентка Б., 63 лет поступила в отделение легочной гипертензии и заболеваний сердца ФГБУ «НМИЦ кардиологии» МЗ РФ с жалобами на одышку при физической нагрузке (подъем по лестнице на 1 этаж) и на неритмичное сердцебиение.

Из анамнеза жизни и заболевания известно, что родители больной знали о наличии у неё врождённого порока сердца: дефекта межпредсердной перегородки (ДМПП) с детства. От предложенной операции в раннем возрасте они отказались. Повторно больной предлагалась операция в 19 лет, от которой она также отказалась. Физические нагрузки пациентка переносила хорошо, самостоятельно родила 3 детей. В течение последних 15 лет больная стала отмечать одышку, снижение толерантности к физической нагрузке с постепенным прогрессированием, а также эпизоды учащённого неритмичного сердцебиения. В 2014 году впервые возникли отеки нижних конечностей. За медицинской помощью не обращалась. 5.10.2017 пациентка отметила ухудшение состояния, снижение АД до 75/40 мм рт.ст., на ЭКГ был зафиксирован пароксизм трепетания предсердий, была госпитализирована в районную больницу по месту жительства. Проводилась терапия диуретиками, внутривенно вводился Кордарон. По результатам Холтеровского мониторирования ЭКГ от 03.2018: трепетание предсердий с ЧСС 50-76-105 уд/мин, паузы не зарегистрированы. Пациентка была консультирована кардиохирургом, в оперативном лечении врождённого порока сердца было отказано, рекомендована консервативная терапия. Следует заметить, что у пациентки длительный стаж курения (около 30 лет по 7 сигарет в день, индекс курения 10,5). Больная поступила в ФГБУ «НМИЦ кардиологии» МЗ РФ на терапии бисопрололом 5мг, рекомендованную антикоагулянтную терапию не принимала.

При объективном осмотре больной состояние средней тяжести, индекс массы тела=23кг/м^2. Кожные покровы обычной окраски. В лёгких дыхание проводилось во все отделы, везикулярное с жёстким оттенком, ЧДД – 18 в минуту. SpO2 94%. При аускультации: тоны сердца ясные, ритм правильный; акцент II тона над лёгочной артерией, отмечалось широкое фиксированное расщепление II тона и систолический шум во II межреберье слева от грудины. АД 105/70 мм рт. ст., ЧСС 95 в минуту. Живот при пальпации мягкий, безболезненный. Печень не увеличена. Симптом поколачивания по поясничной области отрицательный. Отмечалась пастозность голеней и стоп.

В лабораторных анализах без значимых отклонений от нормы.

На электрокардиографии (ЭКГ) регистрируется трепетание предсердий, ЧСС 85 уд/мин., отклонение электрической оси сердца вправо. Неполная блокада правой ножки пучка Гиса.

По результатам рентгенографии органов грудной клетки: лёгкие без инфильтративных изменений. Лёгочный рисунок усилен за счёт интерстициального и сосудистого компонента. Выявлены признаки ЛАГ: повышение коэффициента Мура до 54%, коэффициента Люпи – до 43%. Корни лёгких расширены, ширина правого корня 29 мм. Кардиоторакальный индекс (КТИ) – 70%. Увеличение правых отделов сердца. В плевральном синусе справа определялось следовое количество плеврального выпота.

По данным ЭхоКГ подтверждён ВПС: вторичный дефект межпредсердной перегородки больших размеров (2D: 3,4 х 3,5-3,7 см; 3D: 3,7х4,3см; S=11,7см^2) с большим артериовенозным (слева направо) сбросом крови (Qp/Qs=3,2) с элементами веноартериального (справа налево) сброса. Расчётное систолическое давление лёгочной артерии (СДЛА) составило 72 мм рт.ст. Расширение лёгочного ствола (3,8 см) и его ветвей (2,2 и 2,5 см). Умеренно выраженная относительная недостаточность ЛК (2+). Значительное расширение правых отделов сердца (ПП 7,6 х 6,6 см, ПЗР ПЖ 4,6 см), левого предсердия (4,9 см). Относительная недостаточность ТК тяжёлой степени (4+). Общая сократительная функция ПЖ была несколько снижена (TAPSE= 14 мм). НПВ

Российское общество по гипертонии
Russian Society of Hypertension

XV ЮБИЛЕЙНЫЙ
ВСЕРОССИЙСКИЙ
КОНГРЕСС

АРТЕРИАЛЬНАЯ ГИПЕРТОНИЯ 2019

13-15 МАРТА 2019 ГОДА,
Г. МОСКВА

ТЕЗИСЫ ПРИНИМАЮТСЯ
ДО 30 ЯНВАРЯ 2019 Г.

WWW.GIPERTONIK.RU

несколько расширена (2,2/1,3 см), её реакция на фазы дыхания снижена (расчётная величина ЦВД=дПП около 15 мм рт. ст.). Полость ЛЖ не расширена, сократительная функция его миокарда не нарушена (ФВ 70%). Снижен эффективный сердечный выброс, УОвтлж= 33 мл (N 70-100), СВ= 2,1 л/мин (N 4-8), СИ= 1,3 л/мин/м^2 (N 2,4-4,2).

При оценке функции внешнего дыхания жизненная ёмкость лёгких умеренно снижена, значительное нарушение проходимости дыхательных путей по обструктивному типу, индекс Тиффно 62%, положительная проба с бронхолитиком (КБД=15%).

Для оценки функциональной способности пациентки проводился тест 6-минутной ходьбы с оценкой степени одышки по шкале Борга. Пройденная дистанция в тесте составила 335 метров, одышка 4 балла (несколько тяжёлая). Сатурация крови кислородом исходно 94%, на высоте нагрузки - 90% (по данным пульсоксиметрии).

По данным МСКТ сердца с контрастированием дефект межпредсердной перегородки размером 3,7 см. Ствол лёгочной артерии до 3,4 см, ПЛА 4,1 см, ЛЛА 3,4 см, сегментарные ветви расширены.

По данным МРТ сердца – МР-картина вторичного дефекта межпредсердной перегородки (3,8х3,9 мм) со сбросом крови слева-направо. Выраженное расширение правых отделов сердца (ПП - 75 мм, КДР ПЖ - 56 мм) и расширение полости левого предсердия до 45 мм. Расширение ствола и ветвей ЛА (ствол ЛА до 42 мм, ПЛА до 40 мм, ЛЛА до 32 мм). СВ (ПЖ)=6,63 л/мин. Соотношение системного и легочного кровотоков (Qp:Qs) 3,3.

Пациентке проведена катетеризация правых отделов (КПОС) сердца для оценки гемодинамических параметров малого круга кровообращения: СДЛА 50 мм рт.ст., срДЛА 31 мм рт.ст., ДЗЛА 5 мм рт. ст. Sao2: 94%, Svo2: 62%. Из-за методической ошибки не удалось корректно определить УО и МОК ПЖ, в связи с чем расчёт лёгочного сосудистого сопротивления (ЛСС) был проведён «гибридным» методом. Расчёт ЛСС проведён с учётом выброса правого желудочка по данным МРТ сердца, при этом также были использованы данные КПОС (срДЛА, ДЗЛА) по формуле: ЛСС = (срДЛА – ДЗЛА)/СВ. С учетом вышеуказанного, получены следующие величины: ЛСС=3,9 Ед.Вуда, индекс ЛСС=2,4 Ед.Вуда/м^2. Принимая во внимание невысокие результаты ЛСС и иЛСС, не исключалась возможность хирургической коррекции порока. Была принята стратегия ведения больной «лечи и корректируй» (“treat-to-repair”), которая заключается в том, что пациенту назначают ЛАГ-специфическую терапию с целью снижения ЛСС до величин, при которых может быть рассмотрена коррекция ВПС.

Таким образом, пациентке рекомендована повторная гемодинамическая оценка лёгочного кровообращения через 3 месяца от момента инициации ЛАГ-специфической терапии бозентаном, после чего будет окончательно решён вопрос относительно возможности хирургической коррекции порока.

С учётом функционального статуса пациентки, результатов проведённого обследования (КПОС, данных эхокардиографии и МРТ), в настоящее время оперативная коррекция ВПС противопоказана в соответствие с рекомендациями ESC/ERS по диагностике и лечению лёгочной гипертензии 2015 и AHA/ACC для взрослых с врождёнными пороками сердца 2018. Больной рекомендована инициация ЛАГ-специфической терапии.

Согласно рекомендациям ESC/ERS по диагностике и лечению лёгочной гипертензии 2015, пациентке с ЛАГ-ВПС показано назначение бозентан (IB). Инициирована терапия бозентан в стартовой дозе 62,5 мг 2 раза в сутки с последующей титрацией через 4 недели до целевой дозы 125 мг 2 раза в сутки. С целью профилактики тромбоэмболических осложнений у больной с трепетанием предсердий показан постоянный приём антикоагулянтов. Учитывая невозможность контроля пациенткой параметров МНО, в качестве антикоагулянтной терапии рекомендован ривароксабан в дозе 20 мг/сут. Учитывая наличие явлений хронической сердечной недостаточности (инструментальных признаков застойных явлений по большому кругу кровообращения), назначена терапия мочегонными препаратами (торасемид 10 мг/сут., спиронолактон 25 мг/сут).

В связи с выраженными изменениями функции внешнего дыхания по обструктивному типу с целью уточнения диагноза и определения дальнейшей тактики лечения рекомендована консультация пульмонолога.

Данный клинический случай демонстрирует течение и тактику ведения пациентов с ЛАГ-ВПС. Для определение ЛСС возможно использование «гибридного метода» (сочетание данных КПОС и величины выброса правого желудочка, рассчитанной по МРТ сердца) при методических ошибках измерений у пациентов с простыми ВПС и у всех больных со сложными ВПС (AHA/ACC для взрослых с врождёнными пороками сердца 2018).

КЛИНИЧЕСКИЙ СЛУЧАЙ БОЛЬНОЙ С НАСЛЕДСТВЕННОЙ ЛЕГОЧНОЙ ГИПЕРТЕНЗИЕЙ НА ФОНЕ БОЛЕЗНИ ОСЛЕРА-ВЕБЕРА-РАНДЮ

Каспарова А.М., Валиева З.С., Мартынюк Т.В.
ФГБУ «Национальный медицинский исследовательский центр кардиологии» Министерства здравоохранения Российской Федерации, отдел легочной гипертензии и заболеваний сердца, г. Москва, Россия

Больная К. 60 лет поступила в ФГБУ «НМИЦ кардиологии» Минздрава РФ с жалобами на одышку при умеренной физической нагрузке (подъем на 2 этаж), периодические носовые кровотечения и отеки нижних конечностей.

Из анамнеза известно, что у пациентки ранее диагностирована болезнь Ослера-Вебера-Рандю. Первые клинические проявления заболевания пациентка отметила в возрасте 30 лет, когда появились множественные телеангиоэктазии на коже лица, слизистых оболочках ротовой полости. В дальнейшем стали беспокоить непрерывно рецидивирующие носовые кровотечения. Специфического лечения по поводу данного заболевания пациентка не получала.

С апреля 2017 года пациентка отметила появление одышки при умеренной физической нагрузке. При проведении эхокардиографии в том же году впервые были выявлены признаки легочной гипертензии (СДЛА 126 мм рт ст).

В сентябре 2017 года пациентка была госпитализирована в НМИЦ ССХ им. А.Н. Бакулева. По результатам эхокардиографии - СДЛА 125 мм .рт.ст, ПП 6,3*5,3 мм, ПЖ КДО 125 мм, ствол ЛА 25 мм. Выполнена катетеризация правых отделов сердца, по результатам которой подтверждена легочная гипертензия – ср.ДЛА 79 мм рт ст (сист.ДЛА-117 мм рт ст, диаст.ДЛА-38 мм рт ст). С целью оценки вазореактивности легочных сосудов проводилась острая фармакологическая проба, которая оказалась отрицательной. Пациентке был выставлен диагноз «Идиопатическая легочная гипертензия», была рекомендована терапия траклиром 125 мг 2 р/сут, торасемидом 10 мг, верошпироном 50 мг, кардиомагнилом 150 мг, аторисом 10 мг. В дальнейшем самостоятельно отменила аторис и кардиомагнил (в связи с частыми носовыми кровотечениями).

С сентября 2017 года в общем анализе крови стала выявляться

анемия (снижение уровня гемоглобина минимально до 60 г/л), сопровождающаяся выраженной общей слабостью.

В сентябре 2017 года в связи с анемией проводилось обследование в Клинической больнице Управления делами Президента. По данным ЭГДС выявлен хронический эрозивный гастрит. При проведении колоноскопии - хронический колит, очаговая гиперплазия слизистой нижнеампулярного отдела прямой кишки. Назначалась терапия препаратами железа (феррум-лек с дальнейшим переходом на сорбифер-дурулес). Снижение гемоглобина было расценено как побочное действие бозентана, в связи с чем препарат был заменен на ревацио 60 мг /сут. На фоне приема препаратов железа и отмены бозентана наблюдалось повышение уровня гемоглобина до 143 г/л. На фоне терапии ревацио значимого положительного эффекта пациентка не отмечала. В связи с сохранением одышки и снижением толерантности к физической нагрузке пациентка была госпитализирована в «НМИЦ кардиологии».

Из семейного анамнеза известно, что у отца пациентки в молодом возрасте была диагностирована болезнь Ослера-Вебера-Рандю; отец умер в возрасте 70 лет (причина смерти неизвестна). У пациентки единственный сын, здоров, обследования на предмет болезни Ослера-Вебера-Рандю не проходил.

При физикальном осмотре при поступлении– пациентка избыточного питания (ИМТ- 43 кг/м2), обращали на себя внимание множественные телеангиоэктазии на коже лица (нижняя губа, щеки), тела (преимущественно на передней грудной стенке) и конечностей (кончики пальцев), на слизистой оболочке полости рта и языке; отмечались отеки стоп и нижней трети голеней. При аускультации сердца определялся акцент 2 тона над легочной артерией и систолический шум в области аускультации трикуспидального клапана.

На ЭКГ при поступлении зарегистрирован синусовый ритм с ЧСС 89 уд./мин, отклонение ЭОС влево, P-pulmonale, признаки гипертрофии правого желудочка.

В анализах крови при госпитализации - эритроциты - 4,84х10*12/л, гемоглобин - 12,61 г/дл. Обращало на себя внимание снижение уровня железа крови до 6,3 мкмоль/л, повышение уровня BNP до 309,1 пг/мл.

При проведении пульсоксиметрии средняя сатурация кислородом составила 92,5%.

По данным рентгенографии органов грудой клетки отмечалось увеличение правых отделов сердца, артериальная легочная гипертензия.

По результатам эхокардиографии выявлено расширение правых камер сердца с признаками перегрузки ПЖ давлением (площадь правого предсердия – 25 см2, правый желудочек расширен, ПЗР=3,5 см, апикально=4,9см; TAPSE = 1,9 см, движение МЖП - парадоксальное, обусловленное перегрузкой правого желудочка давлением), расширение ствола легочной артерии до 3,0 см, правой и левой ветвей до 1,8 см, гипертрофия миокарда ПЖ, СДЛА=100 мм рт ст, ДЗЛА(по ТМД)=11 мм рт ст, недостаточность трикуспидального клапана 2-3 степени, клапана легочной артерии 1 степени. МПП в средней трети истончена, подвижна, выбухает в полость ЛП до 1,1 см - аневризма МПП.

Пройденная дистанция в тесте 6-минутной ходьбы составила 290 метров, одышка по Боргу – 4 балла.

В завершении комплексного обследования была проведена катетеризация правых отделов сердца. Получены следующие показатели гемодинамики: ДЛА (систол/диастол/средн): 107/49/72 мм рт.ст., давление ПП (систол/диастол/средн): 23/20/19 мм рт. ст., давление ПЖ(систол/диастол/средн): 110/23/28 мм рт. ст., давление заклинивания ЛА(среднее из 3 систолических): 17 мм рт. ст., Sao2: 94 %, Svo2: 68 %, СВ: 5,9 л/мин, СИ: 2,7 л/мин*м^2, УО: 74,0 мл, ЛСС(PVP): 745,8 дин *сек/см^5, ОЛСС(TPR): 1625,8 дин *сек/м^2/см^5.

Таким образом, по данным проведенного комплексного обследования был сделан вывод, что легочная гипертензия носит наследственный характер и связана с болезнью Ослера-Вебера-Рандю. В связи с наличием у пациентки комбинированной пост- и прекапиллярной легочной гипертензией (по данным катетеризации правых отделов сердца, ДЗЛА= 17 мм рт.ст), эскалация ЛАГ-специфической терапии была сопряжена с высоким риском осложнений (в частности, в виде отека легких). Принимая во внимание положительный эффект от приема силденафила в дозе 60 мг/сут, пациентке было рекомендовано продолжить данную терапию в комбинации с активной диуретической терапией торасемидом 10-25 мг/сут и спиронолактоном 50 мг/сут. Учитывая снижение концентрации гемоглобина в эритроцитах и уровня сывороточного железа наряду с пограничным уровнем гемоглобина (12,61 г/дл), была рекомендована терапия препаратами железа и регулярный контроль анализов крови. Учитывая генез заболевания, назначение антиагрегантов и антикоагулянтов противопоказано.

СЕРИЯ КЛИНИЧЕСКИХ СЛУЧАЕВ: ДИАГНОСТИКА СИСТЕМНОЙ СКЛЕРОДЕРМИИ У ПАЦИЕНТОВ С ЛЕГОЧНОЙ ГИПЕРТЕНЗИЕЙ

Кляус Н.А., Симакова М.А., Маслянский А.Л., Моисеева О.М.

Федеральное государственное бюджетное учреждение «Национальный медицинский исследовательский центр имени В.А. Алмазова» Министерства здравоохранения Российской Федерации, г. Санкт-Петербург, Россия

Вступление

Легочная гипертензия (ЛГ) – это патологическое состояние, которое может быть ассоциировано с различными условиями, в частности с заболеваниями соединительной ткани, главным образом, с системной склеродермией (ССД). Обычно пациентам с верифицированной ССД проводится ряд исследований для выявления ЛГ. Однако, иногда ЛГ может быть первым клиническим проявлением ССД, которое приводит к необходимости обращения пациента за медицинской помощью до обнаружения заболевания соединительной ткани.

Описание серии клинических случаев

В обзор включено 3 женщины (средний возраст 56 ± 7 лет) с жалобами на одышку, сухим кашлем, синкопальными состояниями, утолщением кожи пальцев и синдромом Рейно. Обнаружены эхокардиографические признаки легочной гипертензии (среднее значение расчетного систолического давления в легочной артерии (ЛА) = 97,0 ± 38,7 мм рт.ст., скорость трикуспидальной регургитации = 4,5 ± 1,3 м / с, площадь правого предсердия (в конце систолы) = 22,2 ± 2,5 см^2, диаметр ЛА = 27 ± 1 мм). Согласно эхокардиографическому исследованию, уменьшение времени ускорения кровотока на пульмональном клапане было менее 105 мс. У всех 3 пациентов было обнаружено снижение диффузионной способности легких (DLco = 42,7 ± 12,7%, ФЖЕЛ/DLco = 2,3 ± 0,7) в отсутствие активных фиброзных и воспалительных легочных изменений согласно проведенной компьютерной томографии. Была выполнена катетеризация правых камер сердца; выявлена ЛГ (среднее давление в ЛА = 53,0 ± 11,1 мм рт.ст., легочное сосудистое сопротивление = 1055 ± 985 дин *с *см-5). Принимая во внимание факт утолщения кожи и наличия синдрома Рейно, у представленных пациенток был определен титр антинуклеарного фактора, равный 1:1000, центромерный тип

свечения. Кроме того, при скрининге антинуклеарных антител в иммуноблоте было выявлено наличие антител к центромере В во всех случаях. Всем пациентам была выполнена капилляроскопия ногтевого ложа, в ходе которой обнаружен характерный склеродермический паттерн. На основании приведенных данных был установлен диагноз лимитированной формы системной склеродермии у всех пациенток.

Заключение

Представленные случаи иллюстрируют целесообразность определения антинуклеарного фактора и выполнения капилляроскопии у пациентов с ЛГ как способа выявления ССД, что может привести к улучшению исходов лечения заболевания при своевременном назначении патогенетической терапии.

КОМПРЕССИЯ СТВОЛА ЛЕВОЙ КОРОНАРНОЙ АРТЕРИИ АНЕВРИЗМОЙ СТВОЛА ЛЕГОЧНОЙ АРТЕРИИ У ПАЦИЕНТОВ С ДЛИТЕЛЬНО СУЩЕСТВУЮЩЕЙ ЛЕГОЧНОЙ АРТЕРИАЛЬНОЙ ГИПЕРТЕНЗИЕЙ

Марукян Н.В., Симакова М.А.
ФГБУ «НМИЦ им. В. А. Алмазова» Минздрава России, Санкт-Петербург, Россия

Введение:

Расширением легочной артерии принято считать увеличение диаметра ствола легочной артерии (ЛА) более 29 мм по данным мультиспиральной компьютерной томографии (МСКТ) или эхокардиографии, в то время как аневризмой ЛА - увеличение этого параметра до 40 мм. ЛА. В общей популяции пациентов с легочной артериальной гипертензией (ЛАГ) аневризма легочной артерии достаточно редкая находка и чаще всего встречается у пациентов с врожденными пороками сердца. Одним из осложнений формирования аневризмы ЛА является компрессия ствола левой коронарной артерии (ЛКА) с развитием синдрома стенокардии.

Клинический случай:

Пациентка П., 38 лет с ЛАГ в анамнезе поступила экстренно НМИЦ в ноябре 2017 года с жалобами на одышку, рецидивирующие синкопальные состояния и загрудинные боли. Диагноз ЛАГ, ассоциированной с ВИЧ-инфекцией, верифицирован ранее в 2014 году в соответствии со стандартами обследования пациентов ЛАГ. С учетом высокого риска основного заболевания с 2014 году инициирована комбинированная ЛАГ-специфическая терапия силденафилом (20 мг – 3 раза в день) и ингаляционным илопростом (2,5 мкг 6 раз в день). На фоне двухкомпонентной терапии легочной гипертензии в сочетании с высокоактивной антиретровирусной терапией (ВААРТ) (зидовудин 300 мг – 2 раза в день; ламивудин 150мг – 2 раза в день; атазанавира сульфат 300 мг – 1 раз в день) была достигнута компенсация явлений хронической сердечной недостаточности на уровне 2ФК, сохраняющаяся в течение последующих 2 лет в сочетании с минимизацией вирусной нагрузки при ВИЧ-инфекции до 204 копий/мл.

В октябре 2017 года у больной появились боли в грудной клетке, без отчетливой связи с физическими нагрузками. Амбулаторно болевой синдром расценен как проявления грудного остеохондроза с корешковым синдромом, назначены нестероидные противовоспалительные средства (НПВС). Не смотря на отсутствие эффекта от терапии, в течение двух недель пациентка самостоятельно нарастила дозу ибупрофена до 1200 мг в сутки. В связи с нарастанием интенсивности и продолжительности торакалгий больная госпитализирована в стационар по месту жительства, где выполнялись новокаиновые блокады. В дальнейшем на фоне приема высоких доз НПВС присоединились симптомы правожелудочковой сердечной недостаточности, а также признаки почечной недостаточности с повышением уровня креатинина крови до 210 мкмоль/л. В связи с декомпенсацией правожелудочковой сердечной недостаточности пациентка госпитализирована в НМИЦ в ноябре 2017 года. При поступлении клинические проявления хронической сердечной недостаточности на уровне IV ФК с отечным синдромом (отек нижних конечностей, гидроперикард, асцит) и пресинкопальными состояниями. При эхокардиографическом исследовании: левые камеры сердца без особенностей – фракция выброса левого желудочка по Симпсону 58% без зон а/гипокинезии. Клапанный аппарат сердца без особенностей. Выявлена выраженная дилатация правых камер со снижением систолической функции правого желудочка – TAPSE 11 мм, TAV'S 7 см/сек. Отмечено повышение маркеров острого повреждения миокарда: тропонин I 0,6 нг/мл (норма до 0,2 нг/мл). При электрокардиографическом исследовании на фоне исходных изменений реполяризации выявлены признаки субэндокардиальной ишемии в области верхушки и боковой стенки ЛЖ: (-) зубцы T V5-V6, II-III, AVF. С учетом промежуточной предтестовой вероятности ишемической болезни сердца для оценки состояния коронарного русла пациентке была выполнена МСКТ-коронарография, где выявлено прогрессирующее (сравнение результатами МСКТ от 2014 г.) расширение ствола легочной артерии с 48 до 67 мм с компрессией ствола левой коронарной артерии (ЛКА), соотношение диаметров легочной артерии к аорте составляло 2,3. По результатам клинического обследования и данным МСКТ-коронарографии пациентке выставлен диагноз острого коронарного синдрома без подъема сегмента ST и в короткие сроки выполнена селективная коронарография с манометрией камер сердца. При коронарографии подтверждена компрессия ствола ЛКА аневризматически расширенным стволом со стенозированием ствола ЛКА на всем протяжении до субокклюзии. Периферия ЛКА заполнялась преимущественно ретроградно по межсистемным коллатералям из бассейна правой коронарной артерии. Данные манометрии камер сердца говорили о неблагоприятном прогнозе по основному заболеванию и необходимости усиления терапии: среднее ДЛА 67 мм рт.ст., ДЗЛК 11 мм рт.ст., ЛСС 20 Ед. Вуда, СВ 2,1 л/мин, ЦВД 12 мм рт.ст.

С учетом затяжного болевого синдрома с повышением уровня тропонина и степенью стенозирования ствола ЛКА и проксимальных отделов ПМЖА были определены показания к одномоментной транскатетерной реваскуляризации миокарда и устранению компрессии левой коронарной артерии с помощью коронарного стента. С учетом необходимости максимального сокращения периода тройной антитромботической терапии (пациентка исходно получала варфарин в рамках вторичной профилактики ТЭЛА) в сочетании с необходимостью постоянного противодействия сохраняющейся компрессии ствола ЛКА извне аневризматически расширенным стволом легочной артерией принято решение имплантировать пациентке голометаллический стент «Omega» 4.5 x 20 (p=14атм) с высокой радиальной устойчивостью. Контрольная коронарография: компрессия ствола ЛКА и проксимальной части ПМЖА полностью устранена, визуально достигнута полная аппозиция стента, через боковые ячейки стента хорошо контрастируется ОА, кровоток по ПМЖА и ОА без замедления.

Послеоперационный период протекал без особенностей, болевой синдром в грудной клетке не рецидивировал, нормализа-

МЕЖДУНАРОДНАЯ КОНФЕРЕНЦИЯ
ЕВРАЗИЙСКОЙ АССОЦИАЦИИ КАРДИОЛОГОВ

СПОРНЫЕ И НЕРЕШЕННЫЕ ВОПРОСЫ КАРДИОЛОГИИ 2019

16-17 ОКТЯБРЯ 2019 Г.
Г. МОСКВА, РОССИЯ

МЕСТО ПРОВЕДЕНИЯ:
КОНГРЕСС-ЦЕНТР ПЕРВОГО МГМУ
ИМЕНИ И.М. СЕЧЕНОВА (СЕЧЕНОВСКИЙ УНИВЕРСИТЕТ),
119992, Г. МОСКВА, УЛ. ТРУБЕЦКАЯ, Д. 8

ТЕЗИСЫ ПРИНИМАЮТСЯ
ДО 01 ИЮЛЯ 2019 ГОДА

ТЕЛ./ФАКС: 8 (495) 414-62-70(14)
E-MAIL: CCONGRESS@CARDIO-EUR.ASIA
INFO-CARDIO@CARDIO-EUR.ASIA

WWW.CARDIO-EUR.ASIA

ция уровня тропонина отмечена ко вторым суткам после чрезкожного коронарного вмешательства. С учетом высокого риска основного заболевания в раннем послеоперационном периоде возобновлена терапия ингаляционным илопростом с увеличением разовой дозы до 5 мкг и числа ингаляций до 9 раз в сутки, а также увеличена доза петлевых диуретиков с постепенным купированием отечного синдрома и стабилизацией явлений сердечной недостаточности на уровне III ФК.

Заключение:

Настоящий клинический случай демонстрирует сложность дифференциальной диагностики кардиалгии у пациентов с легочной артериальной гипертензии и возможности МСКТ–коронарографии как простого инструмента диагностики компрессии ЛКА расширенной легочной артерией, являющейся одной из наиболее частых причин ангинозных болей у молодых пациентов с ЛАГ и с исходной низкой вероятностью ишемической болезни сердца.

ЛЕГОЧНАЯ ГИПЕРТЕНЗИЯ КАК ПЕРВОЕ ПРОЯВЛЕНИЯ НЕСПЕЦИФИЧЕСКОГО АОРТОАРТЕРИИТА

Мотайло А.Л., Архипова О.А., Мартынюк Т.В.
ФГБУ «Национальный медицинский исследовательский центр кардиологии» Минздрава России, г. Москва, Россия

Представлено редкое наблюдение пациентки с высокой лёгочной гипертензией на фоне неспецифического аортоартериита.

Больная Ц 39-ти лет была госпитализирована в «НМИЦ кардиологии» Минздрава РФ с направительным диагнозом: «Хроническая тромбоэмболическая легочная гипертензия» (ХТЭЛГ) в состоянии средней степени тяжести для решения вопроса о возможности проведения хирургического вмешательства - легочной тромбэндартерэктомии.

При поступлении пациентка предъявляла жалобы на одышку при умеренных физических нагрузках, купирующуюся самостоятельно в покое в течение 2-3 минут; учащенное сердцебиение, эпизоды перебоев в работе сердца, возникающие без провоцирующих факторов; повышение температуры тела до 37,4 С без катаральных явлений; сухой кашель; снижение массы тела на 10 кг за последние 8 месяцев на фоне неизмененного рациона питания; слабость, онемение и боль в руках; зябкость стоп; снижение толерантности к физическим нагрузкам, общую слабость, головокружение; повышенное потоотделение.

Анамнез с осени 2017 года (с 38-ти лет), через 6 месяцев после оперативного родоразрешения путем кесарева сечения, когда больная начала отмечать появление одышки при обычной физической активности. Ухудшение состояния с февраля 2018 года: после перенесенной ОРВИ прогрессивно снизилась толерантность к физическим нагрузкам, одышка начала появляться при незначительной физической активности, отмечались стойкий субфебрилитет, повышенное потоотделение, общая слабость, периодически боль в суставах, боль и онемение в руках, зябкость стоп. В марте 2018 года по данным эхокардиографии (ЭхоКГ) выявлены признаки легочной гипертензии, систолическое давление в легочной артерии (СДЛА) - 95 мм рт.ст., перикардит. Несмотря на проводимую терапию антибактериальными препаратами (Цефтриаксон) по поводу острой пневмонии с положительной рентгенологической динамикой, у больной сохранялись одышка, субфебрильная температура, отмечалось снижение массы тела на 6 кг за 3 месяца.

В мае 2018 года пациентка проходила курс лечения в специализированном кардиологическом стационаре. По данным ЭхоКГ были выявлены: высокая легочная гипертензия (СДЛА - 100 мм рт.ст., ср.ДЛА - 65 мм рт.ст., давление заклинивания легочной артерии (ДЗЛА) - 6-7 мм рт.ст.), выраженная дилатация правых отделов сердца с признаками перегрузки ПЖ давлением (площадь правого предсердия - 27-28 см2, переднезадний размер правого желудочка - 3,0 см, апикально - 4,4 см), гидроперикард (около 300 мл). Заключение МСКТ-ангиопульмонографии: Тромбоз ствола ЛА с распространением на правую и левую легочные артерии. В период госпитализации у больной регистрировалось повышение температуры тела до 37,6 С, в анализе крови отмечалось повышение скорости оседания эритроцитов (СОЭ) до 40 мм/час, С-реактивного белка (СРБ) до 35 мг/л, остальные лабораторные показатели – в пределах референсных значений. Были исключены антифосфолипидный синдром, наследственные тромбофилии в генах фактора V Лейдена и протромбина, системные заболевания соединительной ткани и онкологические заболевания. Выписана с диагнозом Хроническая тромбоэмболическая легочная гипертензия. Тогда же был инициирован прием ЛАГ-специфической терапии - стимулятора растворимой гуанилатциклазы - риоцигуата 3 мг/сут. Назначена антикоагулянтная терапия эноксапарином натрия 120 мг/сут, петлевыми и калийсберегающими диуретиками. В период госпитализации на фоне проводимого лечения пациентка отмечала значимое клиническое улучшение в виде уменьшения одышки при физической нагрузки; по данным теста с 6-минутной ходьбой (Т6МХ) пройденная дистанция увеличилась со 175 метров до 300 метров (на 125 м).

В связи с трудностями в лекарственном обеспечении на амбулаторном этапе пациентка получала риоцигуат в течение 3 месяцев с последующей отменой, после чего отметила ухудшение самочувствия. Была госпитализации в отделение легочной гипертензии и заболеваний сердца ФГБУ «НМИЦ кардиологии» Минздрава РФ.

При первичном осмотре обращали внимание выраженное набухание и пульсация яремных вен. При аускультации сердца выслушивались систолический шум над всей поверхностью сердца, акцент второго тона над легочной артерией. Ритм сердца правильный. ЧСС - 80 уд./мин, пульс – 80 уд./мин. Пульсация периферических сосудов удовлетворительных свойств, D=S. АД (мм рт.ст.): на правой руке - 110 / 70, на левой руке - 110 / 70. Сатурация на атмосферном воздухе = 98 %.

При проведении ЭхоКГ были выявлены признаки устьевых стенозов ветвей легочного ствола тяжелой степени, дилатация правых отделов сердца, признаки хронической перегрузки правого желудочка; левые отделы сердца не расширены, левый желудочек компрессирован расширенным правым, повышение центрального венозного давления. В полости перикарда около 300-400 мл выпота. Обращало внимание утолщение стенок корня аорты (до 6-7 мм).

С помощью МСКТ - ангиопульмонографии были визуализированы полисегментарные стенозы ЛА и её ветвей, а также дилатация ствола. Определялось выраженное снижение сосудистого рисунка С3 справа и С9-С10 слева. Обращало на себя внимание утолщение стенок аорты: восходящего отдела до 0,5-0,6 см (от уровня синусов Вальсальвы), дуги - до 0,6 см, устья брахиоцефальных артерий - 0,3-0,4 см. Регистрировались признаки ЛГ. В полости перикарда определялась жидкость толщиной слоя - 2,5 см.

При проведении магниторезонансная томография сердца с хелатом гадолиния были выявлены воспалительные изменения грудного отдела аорты и легочных артерий с наличием выраженного утолщения стенок, сужения просвета, накоплением

контрастного препарата в стенках сосудов и прилежащей клетчатке. Тромботических масс в аорте и легочной артерии не обнаружено.

В анализе крови отмечалось снижение уровня маркеров воспалительной активности: СОЭ до 28 мм/час, СРБ до 6,3 мг/л.

Таким образом, при анализе клинической картины, анамнестических сведений, данных проведенного лабораторно-инструментального комплекса диагностических мероприятий, включающего МСКТ-ангиопульмонографию, МРТ сердца с контрастированием, ЭхоКГ, можно предположить, что имеющаяся у больной легочная гипертензия обусловлена поражением легочных артерий на фоне неспецифического аортоартериита. Диагноз был подтвержден в ЦИТ ФГБНУ НИИР им. В.А. Насоновой.

В течение предшествующих 3 месяцев пациентка получала специфическую терапию риоцигуатом, применяемую для лечения ХТЭЛГ. По сравнению с данными госпитализации от мая 2018 года клинико-функциональный статус больной без существенной динамики: сохраняется функциональный класс II-III (ВОЗ). На фоне приема риоцигута в базовой дозе 3 мг/сут и отсутствия приема каких-либо противоспалительных препаратов отмечается снижение активности воспалительного процесса. Выявленный положительный клинический ответ при отсутствии иммунносупрессивной терапии, вероятнее всего, обусловлен приемом риоцигуата, обладающего способностью влиять на тонус сосудов, пролиферацию, фиброз и воспаление.

Таким образом, данный клинический случай демонстрирует, что артериит Такаясу может протекать со значимым вовлечением легочной артерии и развитием легочной гипертензии в дебюте заболевания. На фоне приема риоцигута отмечалось снижение активности воспалительного процесса, что указывает на возможность применения препарата у этой категории больных.

КЛИНИЧЕСКИЙ СЛУЧАЙ: ОСОБЕННОСТИ ТЕЧЕНИЯ ЗАБОЛЕВАНИЯ У ПАЦИЕНТА С 20-ЛЕТНИМ АНАМНЕЗОМ ИДИОПАТИЧЕСКОЙ ЛЕГОЧНОЙ ГИПЕРТЕНЗИИ И РАЗВИТИЕМ ВТОРИЧНОГО ТРОМБОЗА ВЕТВЕЙ ЛЕГОЧНОЙ АРТЕРИИ СО СПОНТАННОЙ ДИССЕКЦИЕЙ АНЕВРИЗМАТИЧЕСКИ РАСШИРЕННОЙ ПРАВОЙ ЛЕГОЧНОЙ АРТЕРИИ

Таран И.Н., Архипова О.А., Демченкова А.Ю., Грамович В.В., Мартынюк Т.В.

ФГБУ «Национальный медицинский исследовательский центр кардиологии» МЗ РФ, НИИ кардиологии им. А.Л. Мясникова,

Отдел легочной гипертензии и заболеваний сердца,

г. Москва, Россия

Больной Ц., 1957 года рождения, наблюдается в ФГБУ «НМИЦ кардиологии» МЗ РФ НИИ кардиологии им. А.Л Мясникова с сентября 1998 г., когда впервые поступил для уточнения причины высокой легочной гипертензии (ЛГ).

На фоне полного состояния здоровья в 1989 г. дебют одышки при ранее привычных нагрузках в виде быстрой ходьбы по ровной местности с дальнейшим ее постепенным прогрессированием. В 1998 г. впервые по данным эхокардиографии (ЭхоКГ) были выявлены признаки ЛГ, после чего пациент был направлен для дальнейшего обследования и решения вопроса о тактике лечения в ФГБУ «НМИЦ кардиологии» МЗ РФ. После проведения комплексного клинико-инструментального обследования, включающего катетеризацию правых отделов сердца (КПОС), согласно данным которой уровень среднего давления в легочной артерии (ДЛА) составил 38 ммрт.ст. и был выявлен положительный результат теста на вазореактивность, пациенту был верифицирован диагноз идиопатической легочной гипертензии (ИЛГ) с функциональным классом (ФК) II согласно классификации Всемирной организации здравоохранения (ВОЗ). При выписке рекомендована терапия исрадипином 5 мг/сут. При повторной госпитализации в 2005 г. впервые по данным мультиспиральной компьютерной томографии (МСКТ) легких с ангиопульмонографией (АПГ) обнаружены пристеночные тромботические массы (in situ) в долевых ветвях правой ЛА (ПЛА), после чего была назначена антикоагулянтная терапия варфарином (целевые значения МНО 2,5-3,5). С 2005 года при многократных плановых госпитализациях пациенту проводились курсы алпростадила (вазапростан) и оксида азота, исрадипин был заменен на амлодипин 5 мг/сут. С 2008 года был начат прием ЛАГ-специфической терапии тадалафилом в субтерапевтических дозах (до 5 мг/сут). В 2009 г. пациент был включен в клиническое исследование с ЛАГ-специфической терапией мацитентаном 10 мг/сут. В течение трех лет состояние оставалась стабильным, на фоне терапии тадалафилом, мацитентаном и амлодипином сохранялся I-II ФК (ВОЗ) с дистанцией в тесте 6-мнутной ходьбы (Д6МХ) 540 метров. В 2012 г. по данным ЭхоКГ впервые был выявлен незначительный перикардиальный выпот, по данным УЗИ печени – венозный застой печени. При проведении МСКТ легких с АПГ наблюдалось расширение ствола ЛА с 4,2 до 4,5 см, в ПЛА на всём протяжении выявлены организованные тромботические массы с участками обызвествления и распространением на сегментарные и субсегментарные ветви. Был продолжен прием варфарина с рекомендациями строгого достижения целевых значений МНО (2,5-3,5), начат приём спиронолактона в дозе 25 мг и торасемида по 2,5 мг 3 раза в неделю. В 2013 г. пациент отметил возникновение жалоб на периодический сухой кашель при погодных условиях с повышенной влажностью или в пыльных помещениях, - после проведения спирометрии был верифицирован диагноз хронической обструктивной болезни легких (ХОБЛ), средней степени тяжести. Рекомендован формотерол 12 мкг + будесонид 400 мкг по 2 инг/сут через небулайзер, после чего больной отметил улучшение состояния. В 2015 г. наблюдалось снижение Д6МХ до 466 метров, увеличение ствола ЛА до 4,0 см и ПЛА до 5,8 см (по данным ЭхоКГ), возникновение жгутообразных тромбов в ветвях левой ЛА (ЛЛА) по данным МСКТ легких с АПГ, сохранение венозного застоя печени. Проводилась эскалация специфической терапии в виде замены субтерапевтических доз тадалафила на силденафил в дозе 60 мг в сутки, увеличение дозы торасемида до 10-15 мг в сутки, замена спиронолактона на эплеренон 25 мг в связи с развитием гинекомастии, замена варфарина на эноксапарин натрия 1мг/кг 2 раза в сутки подкожно с последующим возобновлением варфарина через 3 месяца.

С мая 2016 года отмечалось ухудшение состояния в виде прогрессирования одышки, слабости, снижения Д6МХ до 415, увеличения степени одышки по боргу с 3 до 5. По данным ЭхоКГ наблюдалось увеличение СДЛА до 130 мм рт.ст., расширение ствола ЛА с 4,0 см до 4,6 см, аневризматическое расширение ПЛА с 5,8 см до 7,5 см, умеренное количество жидкости в полости перикарда. По данным проведенной рентгенографии органов грудной клетки (ОГК) выявлено увеличение Коэфф. Мура до 69% (от 2014г.=49%), Люпи до 48% (от 2014г.=42%). По данным МСКТ с АПГ отмечается увеличение ствола ЛА до 5,5 см, ПЛА с 7,2 до 8,8 см, ЛЛА до 4,2 см. При этом данных за новые тромботические изменения ЛА получено не было. Пациенту была проведена оптимизация терапии в виде замены силденафила на риоцигуат в начальной дозе 3 мг в сутки с последующими рекомендациями по титрации дозы до максимальной

- 7,5 мг в сутки, и инициация терапии илопростом с титрацией дозы до 45-60 мкг в сутки ингаляционно. На фоне терапии отмечалось субъективное улучшение состояния. До марта 2017 состояние оставалось стабильным.

05.03.2017 после чрезмерной статической нагрузки возникло внезапное ухудшение состояния в виде нарастания одышки, нехватки воздуха, возникновение данных жалоб в состоянии покоя, наличия давящих болей за грудиной при нахождении на левом боку, в горизонтальном положении. 07.03.2018 больной поступил повторно в «НМИЦ кардиологии». При поступлении по данным ЭхоКГ SПП=36 см2, СДЛА=145 мм рт.ст., в полости перикарда до 300 мл жидкого содержимого, по данным МСКТ с АПГ отмечалось аневризматическое расширение ПЛА до 10 см, выявлена диссекция интимы ЛА. Наличие кальцифицированных пристеночных тромбообразований в стволе и ветвях ЛА, ограничивающих размер фенестраций интимы ЛА, вероятно, препятствовало дальнейшему расслоению интимы ЛА. Диссекция интимы ЛА осложнилась гемотампонадой сердца, в связи с чем пациенту проводился перикардиоцентез с эвакуацией 1000 мл крови. Тяжесть состояния была также усугублена развитием пароксизма мерцания-трепетания предсердий с частотой сокращения желудочков (ЧСЖ) до 160 в мин. Попытки проведения медикаментозной кардиоверсии кордароном были безуспешны, в связи с чем принята стратегия контроля ЧСЖ. Учитывая наличие ХОБЛ, гипокалиемии, препаратом выбора явился дилтиазем, на фоне которого была достигнута нормосистолия. В связи с обострением хронического бронхита, явлениями бронхоспазма, наличием субфебрильной температуры проводилась антибактериальная терапия, терапия бронхолитиками, парантеральными глюкокортикостероидами с положительным эффектом. Была продолжена трехкомпонентная ЛАГ-специфическая терапия с увеличением дозы риоцигуата до 4,5 мг/сут (на момент госпитализации доза риоцигуата была 3 мг/сут), продолжением приема Илопроста 40 мкг в сутки, мацитентана 10. У пациента имела место тромбоцитопения, которая не сопровождалась тромбоцитопенической пурпурой, малыми кровотечениями, аутоимунный генез тромбоцитопении был исключен. Учитывая высокий риск тромботических осложнений, при этом наличие лабильности МНО (декомпенсация сердечной недостаточности с венозным застоем в печени) и тромбоцитопении в плане антикоагулянтной терапии был рекомендован прием апиксабана 10 мг в сутки. На фоне проводимого лечения отмечалось улучшение субъективного состояния в виде уменьшения выраженности одышки в покое. Объективно по данным ЭхоКГ, рентгенографии ОГК и МСКТ ОГК наблюдалась положительная динамика в виде уменьшения перикардиального выпота. После выписки была продолжена трехкомпонентная ЛАГ-специфическая терапия с рекомендациями по увеличению дозы риоцигуата постепенно до 7,5 мг в сутки, дилтиазем 240 мг/сут, ибупрофен 200-400 мг/сут (в течение месяца), торасемид 15-20 мг, эплеренон 50 мг, формотеролом+ будесонидом до 2 инг/сутки, кислородотерапия 2-4 л/мин. Пациент был выписан в стабильном состоянии. После выписки на ограниченном режиме субъективного ухудшения состояния не было. На фоне ингаляций илопроста пациент отмечал кашель и рвоту, в связи с плохой переносимостью пациент самостоятельно отменил илопрост. С октября 2017 г. была увеличена доза риоцигуата до максимальной - 7,5 мг/сут.

В рамках крайней госпитализации в ноябре 2017 г. по данным проведенного комплексного неинвазивного обследования наблюдается хронизация ранее отслоившейся интимы ЛА с наличием пристеночных тромбообразований в ее месте. По данным ЭхоКГ значимой отрицательной динамики не выявлено (S ПП=40 см2, СДЛА 93 мм рт.ст., в полости перикарда следовое количество жидкости). По данным общего анализа крови сохранялась тромбоцитопения - 70 10*9/л. При увеличении дозы дилтиазема до 270 мг у пациента сохранялась фибрилляция-трепетание предсердий нормосистолический вариант со средней ЧСЖ 77 уд. в мин.

Пациент в стабильном состоянии был выписан с диагнозом «Идиопатическая легочная гипертензия. Функциональный класс III-IV(ВОЗ). Легочное сердце: относительная недостаточность трикуспидального клапана 2 степени, клапана легочной артерии 2 степени. Аневризма ствола и правой ветви легочной артерии. Тромбоз ветвей легочной артерии (in situ). Спонтанная диссекция интимы правой ЛА от 05.03.2017, хронизация. Нарушения ритма сердца: постоянная форма фибрилляции-трепетания предсердий, нормосистолический вариант. Хроническая сердечная недостаточность IIA стадии. Тромбоцитопения. Сопутствующие заболевания: Хроническая обструктивная болезнь лёгких, тяжелой степени. Хронический бронхит, ремиссия». При выписке рекомендован прием ЛАГ-специфической терапии риоцигуатом 7,5 в сутки и мацитентаном 10 мг в сутки, дилтиаземом 270 мг в сутки, торасемидом 15-20 мг в сутки, эплереноном 25-50 мг в сутки, формотеролом+будесонидом до 2 инг/сутки, кислородотерапия. Пациент находится в листе ожидания трансплантации легких. Следующая госпитализация пациента в НМИЦ кардиологии для оценки динамики и решения вопроса о необходимости коррекции терапии запланирована на ноябрь 2018 г.

Таким образом, в рамках данного клинического случая продемонстрирована важность динамического наблюдения и своевременной эскалации/оптимизации ЛАГ-специфической терапии, а также адекватного контроля гиперкоагуляционного состояния, явлений сердечной недостаточности и компенсации сопутствующих заболеваний, что привело к улучшению качества жизни и ее длительности у пациента с ИЛГ.

МОЛОДОЙ ПАЦИЕНТ С ХРОНИЧЕСКОЙ ПОСТТРОМБОЭМБОЛИЧЕСКОЙ ЛЕГОЧНОЙ ГИПЕРТЕНЗИЕЙ: СОВРЕМЕННЫЕ ВОЗМОЖНОСТИ И ОСОБЕННОСТИ ТЕРАПИИ

Черепанова Н.А[1]., Дупляков Д.В [2]., Кузьмин В.П[1]., Суслина Е.А[1].
[1]ГБУЗ СО «Самарский областной кардиологический диспансер», Самара, Россия,
[2]ФГБОУ ВПО «Самарский Государственный Медицинский Университет Минздрава России», Самара, Россия

Хроническая посттромбоэмболическая легочная гипертензия (ХТЭЛГ) без своевременного лечения ХТЭЛГ ассоциирована со значительной смертностью и плохим прогнозом. При достижении среднего давления в легочной артерии 50 мм рт. ст., 5-летняя смертность у этой категории больных приближается к 90%. Развивается в исходе острой тромбоэмболии легочной артерии (ТЭЛА) с частотой 0,8-3,8%. Клинический случай демонстрирует современные возможности ведения больного с ХТЭЛГ.

Пациент 45 лет наблюдается в СОККД с 2011г. с жалобами на одышку при нагрузках. В 02.2011г. – ТЭЛА на фоне тромбофлебита вен нижних конечностей, неспецифического язвенного колита (НЭК). 06.2011г. – ТИА. Получал дезагреганты (варфарин не назначен из-за НЯК). В 2013г. диагностирована ХТЭЛГ (инвазивное давление в легочной артерии 67/29/43 мм рт. ст.,

ДЗЛК 9 мм рт. ст., ЛСС 922 Дин\см2). 11.2013г. в условиях «НЦССХ им. Бакулева» проведена тромбэндартерэктомия из системы легочных артерий, пластика трикуспидального клапана по Де-Вега, фенестрация МЖП. После проведенного лечения одышка меньше. По ЭхоКГ сохранялась резидуальная легочная гипертензия (систолическое давление в ПЖ 99 мм рт.ст., ПЖ 38 мм). Назначено: ривароксабан, ивабрадин, периндоприл, спиронолактон, силденафил 60 мг\сутки. С 06.2014г. нарастание одышки. По-КТ-ангиографии легочной артерии (12.2014г.): данных за рецидив ТЭЛА нет. Учитывая нарастание резидуальной (после оперативного лечения) легочной гипертензии по данным инвазивного мониторинга давления в легочной артерии (ДЛА 102\27\53 мм рт. ст.), ухудшение функционального класса до 3 (Т6МХ 150 м) на фоне монотерапии силденафилом, пациенту в НЦССХ им. Бакулева было проведено хирургическое вмешательство: траснлюминальная баллоная дилатация межпредсердного сообщения. К терапии добавлен бозентан 250 мг\стуки. Отмечалось улучшение до 2 функционального класса. На ЭхоКГ в динамике сохраняется высокая легочная гипертензия (~100-110 мм рт.ст.), дилатация правых отделов сердца. На КТ органов грудной клетки (06.2015г.) – данных рецидив ТЭЛА нет. В 12.2015г. в условиях ФЦ «НЦССХ им. Бакулева» проведена ЭФИ, линейная РЧА аблация устьев правой и левой легочных артерий и легочного ствола. В 04.2016г. из-за ускользание положительного эффекта от длительной комбинированной терапии силденафилом и бозентаном ввиде отсутствия положительной динамики по ЭхоКГ, сниженную толерантность к физическим нагрузкам, 3 ф.к. по ВОЗ, была инициирована патогенетическая терапия илопростом 10 мкг 4 раза в день и продолжена терапия силденафилом 60 мг\сутки, на фоне которой отмечалась положительная динамика ввиде увеличения Т6МХ с 303 до 475 м, одышка по Боргу 4. 06.2016г. – трепетание предсердий, купировано ЭДС. В 11.2016г. диагностирован ХОБЛ (стадия С), бронхоэктазы, преимущественно в нижней доле правого легкого. В 04.2017г. – снижение толерантности к физическим нагрузкам, одышка. Увеличена доза илопроста до 60 мг/сутки. На фоне терапии (илопрост, силденафил, спиронолактон, фуросемид, ривароксабан, дилтизаем) до 06.2018г. проявления сердечной недостаточности были компенсированы: Т6МХ 380-400 м, отеков нет, в легких без хрипов, печень + 2см. На ЭхоКГ сохранялась высокая легочная гипертензия (~100-113 мм рт.ст.), дилатация правых отделов сердца. Однако с 06.2018г. постепенно стала нарастать одышка, и в 09.2018г. пациент скончался.

Таким образом, современный арсенал терапевтических и хирургических методов лечения позволяет длительное время корригировать проявления правожелудочковой недостаточности вследствие легочной гипертензии при ХТЭЛГ и существенно улучшать качество жизни пациентов.

КЛИНИЧЕСКИЙ СЛУЧАЙ

Карабашева М.Б., Яровой С.Ю., Сагайдак О.В., Данилов Н.М., Даренский Д.И., Чазова И.Е.

Пациентка Л. 39 лет. В апреле 2017 года была госпитализирована в НМИЦК с жалобами на чувство нехватки воздуха при минимальной физической нагрузке, общую слабость, отеки голеней и стоп, увеличение живота в объеме, учащенное сердцебиение.

Anamnesis morbi: В январе 2017 года после тяжелого ОРВИ впервые отметила появление отечности нижних конечностей, одышки при физических нагрузках умеренной интенсивности. В связи с прогрессирующим ухудшением состояния пациентка неоднократно вызывала СМП, внутривенно вводился фуросемид с хорошим эффектом, который сохранялся в течение нескольких дней, после чего отеки и одышка нарастали вновь. В марте 2017 года пациентка обратилась за медицинской помощью в поликлинику по месту жительства: по данным ЭхоКГ обращало внимание повышение систолического давления в легочной артерии (СДЛА) до 75 мм рт.ст. Д-димер был в пределах нормальных значений. По данным ультразвукового дуплексного сканирования вен нижних конечностей признаков тромбоза не выявлено. Проведена МСКТ-ангиопульмонография, данных за тромбоэмболию легочной артерии не получено. Продолжалась симптоматическая терапия.

С апреля 2017 года резкое ухудшение состояния, нарастание признаков дыхательной и сердечной недостаточности, пациентка была госпитализирована в стационар г. Москвы. При проведении ЭхоКГ – повышение СДЛА до 90 мм рт.ст. По данным ультразвукового исследования брюшной полости – признаки асцита (около 400 мл). При измерении пульсоксиметром SpO2 = 62-67%. Учитывая отсутствие эффекта от проводимой симптоматической терапии и сохранение явлений сердечной недостаточности, пациентка была переведена в НМИЦК для определения дальнейшей тактики ведения.

На момент поступления из медикаментозной терапии принимала: Ивабрадин 7,5 мг 2 раза в день, фуросемид 40 мг утром, верошпирон 50 мг утром.

Anamnesis vitae: Выраженный кифосколиоз, со слов больной, является следствием родовой травмы и его выраженность с возрастом не менялась. В физической активности была ограничена. В 2012 году оперативное родоразрешение. В послеоперационном периоде находилась на ИВЛ. Однако, в связи с неоптимальным режимом, а также имеющимися анатомическими особенностями перераспределения воздушных масс, развился пневмоторакс, проводилось дренирование плевральной полости, выписана домой без признаков дыхательной недостаточности. С 2015 года частые ОРВИ, отиты, пневмонии.

Данные физикального исследования при поступлении:

Рост: 142 см, вес: 36,4 кг. Индекс массы тела: 18 кг/м2. Подкожно-жировой слой развит крайне слабо, кахексия. Температура тела 35,8 °С.

Кожные покровы бледные, выраженный цианоз носогубного треугольника, верхние и нижние конечности также цианотичны, холодные на ощупь. Сатурация при пульсоксиметрии в пределах 60-65%. Выраженный кифосколиоз с вовлечением всех отделов позвоночника. Напряженные симметричные отеки стоп и голеней, бедер.

В легких при аускультации дыхание жесткое, справа в нижних отделах дыхание не выслушивается, в средних отделах справа и слева ослаблено. Хрипов нет. ЧДД 28 в минуту. Верхушечный толчок разлитой, локализуется в области 5 межреберья по среднеключичной линии. Кроме митральной позиции, аускультация сердца в стандартных точках аускультации затруднена. В митральной позиции 1 и 2 равны, тоны ясные, шумы не выслушиваются. АД (в положении сидя) справа – 100/60 мм рт.ст., слева – 90/60 мм рт.ст., ЧСС 110 уд/мин. Живот увеличен в размерах, признаки асцита, при пальпации мягкий, безболезненный во всех отделах. Печень пальпируется из-под края реберной дуги, выступая на 2 см. Край печени плотный и ровный. Селезенка не пальпируется.

При поступлении проведено следующие обследования:

В общем анализе крови без отклонений от нормальных значений. В общем анализе мочи признаки белок - 0,34 г/л (0,00 - 0,15). В биохимическом анализе крови: Общий белок - 66,1 г/л;

ЕВРАЗИЙСКАЯ АССОЦИАЦИЯ КАРДИОЛОГОВ
EURASIAN ASSOCIATION OF CARDIOLOGY

VII ЕВРАЗИЙСКИЙ КОНГРЕСС КАРДИОЛОГОВ

УЗБЕКИСТАН
17-18 МАЯ 2019 ГОДА

ТЕЗИСЫ ПРИНИМАЮТСЯ
ДО 15 ФЕВРАЛЯ 2019 Г.

WWW.CARDIO-EUR.ASIA

Альбумин - 36,7 г/л; АЛТ - 90,0 Ед/л; АСТ - 30,0 Ед/л; BNP - 1 270,7 пг/мл, остальные показатели в пределах допустимых значений. **В динамике:** АЛТ - 42,0 Ед/л; АСТ - 27,0 Ед/л.

ЭКГ: Ритм синусовый, тахикардия ЧСС 112 уд в мин. Отклонение ЭОС вправо. Изменение предсердного компонента с признаками P-pulmonale. Признаки изменения миокарда вследствии гипертрофии правого желудочка. Нарушения внутрижелудочковой проводимости.

Рентгенография органов грудной клетки: Выраженная деформация грудной клетки за счет сколиоза, кифоза. Умеренно выраженный пневмосклероз в видимых отделах легких. Судить о сердце, аорте, диафрагме, синусах не представляется возможным.

Эхо-КГ*:* Объем жидкости в полости перикарда: следовое количество жидкости в проекции ПП и ПЖ. Дилатация правых отделов сердца с признаками высокого давления в ПЖ. Расширение ЛА и ее ветвей. Высокая артериальная легочная гипертензия (СДЛА = 90 мм рт. ст; срДЛА = 53 мм рт.ст., ДЗЛА (по ТМД) = 8 мм рт.ст). Снижение систолической функции ПЖ (TAPSE = 1,4 см). Недостаточность ЛК 1 ст., ТК 1-2 ст. Вторично открытое овальное окно со сбросом справа налево (d~0,4 см). Следовое количество жидкости в полости перикарда. НПВ значительно расширена коллабирование ее существенно снижено. Определяется свободная жидкость в брюшной полости – асцит.

Спирометрия с компьютерной обработкой данных (оценка ФВД): Резкое снижение жизненной емкости легких. Показатели проходимости дыхательных путей в пределах возрастной нормы. Учитывая мах ЖЕЛ вдоха 22,8%, нельзя исключить резкое нарушение аппарата вентиляции по рестриктивному типу.

Динамика состояния больной за время пребывания в стационаре: Пациентке была инициирована ЛАГ- специфическая терапия: силденафил в стартовой дозе по 5 мг 3 раза в сутки. Также пациентке проводилась диуретическая терапия фуросемидом 60 мг в/в, спиронолактоном 50 мг. С целью преодоления резистентности к диуретической терапии был добавлен ацетазоламид 125 мг 3 раза в день, также для увеличения онкотического давления проводилась инфузия альбумина 20% в объеме 50 мл. На фоне проводимой терапии диурез без превышения, отеки на нижних конечностях и объем живота на прежнем уровне. На 4-е сутки состояние ухудшилось сатурации 50%. Пациентка была переведена в ПИТ на фоне инсуфляции кислорода со скоростью 2 л/мин SpO2 на уровне 100%, на фоне терапии пациентка перестала отвечать на вопросы, уровень сознания – сопор, реакция зрачков на свет присутствует, симметричная, отмечается отдергивание конечности в ответ на боль. Пациентка была переведена в блок интенсивной терапии (БИТ) для решения вопроса необходимости искусственной вентиляции легких (ИВЛ). Результаты газового анализа артериальной крови: pH 7,201, P(CO2) 107,3 мм рт.ст., P(O2) 33 мм рт.ст., Sp(O2) 46%, Hb 15,6 г/л, Ht 46, Na-126 ммоль/л, K 3,6 ммоль/л.

Налажена инфузия гидрокарбоната натрия, кислород отключен, силденафил и диакарб также отменены. На фоне проводимой терапии состояние пациентки стабилизировалось и в последующем вернулось к прежнему уровню.

Таким образом врожденный кифосколиоз с тяжелой деформацией грудной клетки привели к стойкому нарушению вентиляции легких, преимущественно по рестриктивному типу (синдром Риголетто). Нарушение дыхательной функции привело к развитию тяжелой и длительной гипоксемии, которая, в свою очередь, индуцировала стойкий вазоспазм и повреждение сосудистой стенки артериол и капилляров легких. Указанные изменения вызвали существенное повышение сопротивления сосудов легких и, как следствие, легочную гипертензию (3 группа ЛГ согласно классификации). Применение силденафила привело к усилению кровотока в плохо вентилируемых альвеолах, нарастанию гиперкапнии и гипоксемии. Использование на данном фоне инсуфляции 100% кислорода лишь усугубило ситуацию, так как уменьшило тонус дыхательного центра и снизило интенсивность собственного дыхания. Применение ацетазоламида в качестве препарата позволяющего преодолеть резистентность к диуретической терапии, в данном случае, не привело к успеху в виду имеющихся нарушений КЩР и вентиляционно-перфузионного соотношения.

Оптимальным лечением для данной пациентки является применение сверхчастотной ИВЛ, что позволит избежать развития такого осложнения как пневмоторакс.

ПАРТНЕРЫ КОНГРЕССА

ООО «АКТЕЛИОН ФАРМАСЬЮТИКАЛЗ РУС

127055, г. Москва, ул. Новослободская, д. 23, этаж 7, офис 750
Эл. почта: drugsafetyru@actelion.com
Тел.: +7 495 2583594

Актелион Фармасьютикалз – это биофармацевтическая компания, которая входит в семью компаний Джонсон & Джонсон и специализируется на создании и развитии инновационных методов лечения, в том числе редких заболеваний. Компания является лидером в научных исследованиях и производстве лекарственных препаратов для лечения лёгочной артериальной гипертензии, имея более чем 20-летний опыт борьбы с этим жизнеугрожающим сердечно-сосудистым заболеванием.
Компания Актелион основана в 1997 г., имеет штаб-квартиру в Базеле (Швейцария). В настоящее время представлена более чем в 30 странах мира, входит в тройку самых быстроразвивающихся фармацевтических компаний Европы. В России представительство компании начало свою работу в 2009 г. Компания предлагает инновационные методы лечения таких серьёзных патологий, как лёгочная артериальная гипертензия и хроническая тромбоэмболическая лёгочная гипертензия.

АО «БАЙЕР»

107113, Россия, Москва,
ул. 3-я Рыбинская д.18, стр. 2
Тел.: +7 (495) 234 20 00, факс: +7(495) 234 20 01
www.bayer.ru
Bayer – международная компания с экспертизой в области естественных наук: здравоохранения и сельского хозяйства. Продукты и решения компании направлены на улучшение качества жизни людей. Коммерческая деятельность концерна построена на основе внедрения инноваций, экономического роста и высокой доходности. Bayer придерживается принципов устойчивого развития и выступает в качестве социально и этически ответственной компании. В 2015 финансовом году численность сотрудников концерна составила приблизительно 117 000 человек, объем продаж – 46,3 млрд евро. Капитальные затраты составили 2,6 млрд евро, расходы на исследования и разработки – 4,3 млрд евро. Данные показатели включают результаты деятельности направления по высокотехнологичным полимерным материалам. Акции данного направления переданы на фондовый рынок через компанию Covestro 6 октября 2015 года. Более подробная информация доступна на сайте www.bayer.com.

GSK

Подробнее на http://ru.gsk.com
GSK для специалистов здравоохранения: https://www.doctorgsk.ru/

GSK – международная научно-исследовательская фармацевтическая компания, разработчик и производитель инновационных лекарств, вакцин и потребительских товаров для здоровья. Миллионы людей во всем мире используют наши продукты, которые помогают им делать больше, чувствовать себя лучше и жить дольше. Штаб-квартира GSK расположена в Великобритании. Компания работает более чем в 150 странах мира. Из 100 тысяч сотрудников GSK более 11 тысяч – сотрудники научных лабораторий.
В России зарегистрировано более 100 рецептурных препаратов GSK. Рецептурные препараты GSK применяются для лечения болезней органов дыхания, инфекционных заболеваний, в том числе ВИЧ-инфекции, заболеваний ЦНС, а также в области урологии, иммунологии, дерматологии и в вакцинопрофилактике. GSK является одним из лидеров индустрии по объему инвестиций в исследования в России.

ООО «НОВАРТИС ФАРМА»

Ленинградский пр-т, д. 72, корп. 3
Москва 125315 Россия
Тел.: +7 495 967 1270
www.novartis.ru
«Новартис Фарма» — один из мировых лидеров в разработке инновационных рецептурных лекарственных препаратов. Основные направления деятельности компании: кардиология, офтальмология, эндокринология, ревматология, дерматология, онкология, неврология, трансплантология, иммунология и область респираторных заболеваний. Входит в группу компаний «Новартис».
Портфель «Новартис Фарма» включает порядка 50 эффективных инновационных препаратов с действующими патентами, а также молекулы в развитии. Компания является лидером по количеству клинических исследований в России среди иностранных производителей.
«Новартис Фарма» успешно работает на российском рынке с 1996 года. Миссия компании заключается в поиске путей улучшения качества и продолжительности жизни людей. «Новартис Фарма» активно сотрудничает с ведущими академическими и исследовательскими учреждениями, поддерживает развитие ключевых терапевтических направлений в медицинской науке и практике, а также образовательные программы для врачей и пациентов.
Российское подразделение компании регулярно становится лауреатом самых престижных премий профессионалов фармацевтической отрасли, среди которых: Prix Galien и «Платиновая унция». В 2017 и 2018 гг. «Новартис Фарма» получила сертификацию как Top Employer в России и Европе, а в 2016 году в 6-ой раз стала «Работодателем мечты» по результатам опроса портала Medpred.ru.

Группа компаний «Новартис»

«Новартис» предлагает инновационные решения в сфере здравоохранения, которые отвечают растущим потребностям пациентов и общества. «Новартис», чья штаб-квартира находится в г. Базель, Швейцария, предлагает диверсифицированный портфель продуктов, наилучшим образом отвечающих на этот запрос: инновационные лекарственные средства, доступные дженерики и биоаналоги, а также продукты по охране зрения. «Новартис» занимает лидирующие позиции в мире в каждом из этих направлений. В 2017 году группа достигла объёма продаж в 49,1 миллиардов долларов США, из которых около 9,0 миллиардов было направленно на исследования и разработки. В компаниях группы «Новартис» работает более 122 000 сотрудников. Продукция «Новартис» представлена в 155 странах мира. Дополнительную информацию вы найдете на сайте www.novartis.ru.

Производство в России «Новартис Нева»

В июне 2015 года в Санкт-Петербурге состоялось официальное открытие фармацевтического завода «Новартис Нева» группы

компаний «Новартис» расчетной производственной мощностью в 1,5 миллиарда единиц продукции в год. Завод спроектирован и построен в соответствии с международным стандартом надлежащей производственной практики GMP (Good Manufacturing Practice). В проекте учтены современные международные и национальные требования к производству, контролю качества и хранению лекарственных средств. Завод является площадкой для внедрения передовых фармацевтических технологий в России.

ФАРМФИРМА «СОТЕКС»

141345, Московская обл. Сергиево-Посадский муниципальный р-н, сельское поселение Березняковское, пос. Беликово, д. 11
Тел.: +7 (495) 231-15-12
E-mail: info@sotex.ru
Web: www.sotex.ru
«ФармФирма «Сотекс» – современный производитель лекарственных средств. Завод «Сотекса», располагающийся в Сергиево-Посадском районе Московской области, изначально спроектирован и функционирует в соответствии с требованиями GMP и является одним из наиболее высокотехнологичных и инновационных фармацевтических предприятий в России. На заводе осуществляется полный производственный цикл: приготовление инъекционных растворов, наполнение ампул и шприцев с последующей маркировкой, упаковкой и отгрузкой на склад. Все технологические процессы осуществляются в строгом соответствии с международными требованиями на оборудовании ведущих европейских концернов.
Соответствие российского фармацевтического производства международным стандартам GMP было подтверждено европейскими надзорными органами. По результатам доскональной инспекции, проведенной зарубежными экспертами, ампульное производство «Сотекса» получило сертификат португальского Национального института фармации и лекарственных средств. Наличие данного сертификата позволяет не только обеспечивать необходимыми лекарствами российских пациентов, но и реализовывать продукцию на международном рынке.
«Сотекс» представляет производственный сегмент бизнеса Группы компаний «ПРОТЕК» – крупнейшего фармацевтического холдинга России. В апреле 2017 года ГК «ПРОТЕК» завершила сделку по покупке фармацевтического завода АО «Рафарма», что значительно усилило потенциал ЗАО «ФармФирма «Сотекс». Таким образом, «Сотекс» располагает двумя производственными базами: заводом по производству инъекционных препаратов и фармацевтическим комплексом «Рафарма» по производству твердых и мягких форм.
В структуре «Сотекса» существует собственное R&D подразделение. Материальная база и компетенции сотрудников позволяют разрабатывать широкий спектр продуктов, включая биотехнологические. Pipeline компании содержит более 50 препаратов на разных стадиях разработки.
Ключевая особенность ассортиментной политики «Сотекса» – ориентация на выпуск максимально широкого спектра лекарственных форм, дозировок и фасовок препаратов, позволяющих лечащим врачам оптимизировать и модифицировать лекарственную терапию в зависимости от нужд конкретного пациента. В портфеле компании присутствуют уникальные для российского рынка дозировки наиболее востребованных лекарственных средств. Кроме того, ряд инъекционных препаратов выпускается в виде готовых к применению преднаполненных шприцев, оснащенных современными устройствами защиты иглы.

ГРУППА КОМПАНИЙ «РЕМЕДИУМ»

105082, г. Москва, ул. Бакунинская, д.71, стр.10
тел.: (495) 780-34-25; факс: (495) 780-34-26;
e-mail: remedium@remedium.ru
www.remedium.ru
www.rosapteki.ru
Группа компаний «Ремедиум» предоставляет весь спектр услуг для специалистов в области медицины и фармации. За многие годы работы основными направлениями деятельности ГК «Ремедиум» стали - выпуск специализированных периодических изданий (журналы «Ремедиум» «Российские аптеки», «Медицинский совет», «Атеротромбоз», «Амбулаторная хирургия»), справочной литературы, предоставление электронных баз данных, организация и проведение мероприятий, аренда медицинских представителей, организация рекламной и PR поддержки.

ЖУРНАЛ «МЕДИЦИНСКИЙ АЛФАВИТ»

Издательство медицинской литературы ООО «Альфмед»,
+7(495)616-48-00, +7(495)221-76-48
medalfavit@mail.ru
medalfavit.ru
«Медицинский алфавит» - это тематические серии научно-практических рецензируемых медицинских журналов (В Перечне ВАК): «Неврология и психиатрия», «Практическая гастроэнтерология», «Стоматология», «Больница – все для ЛПУ», «Неотложная медицина», «Эпидемиология и гигиена», «Современная лаборатория», «Кардиология», «Современная гинекология», «Диагностика и онкотерапия», «Современная Поликлиника», «Современная функциональная диагностика», «Артериальная гипертензия».
Издается с 2002 года.
Распространение: подписка, специализированные российские и международные выставки, конгрессы, симпозиумы, клиники, медицинские фирмы, медицинские библиотеки, продажа в специализированных магазинах.
Периодичность каждой серии: ежеквартально. Тиражи 15 000 экз.+ онлайн.
Журнал включен в перечень ВАК, Научную электронную библиотеку в открытом доступе и Российский Индекс Научного Цитирования (РИНЦ), имеет импакт-фактор. Научные редакторы и авторы журналов - ведущие специалисты в своих отраслях.

ЖУРНАЛ «РМЖ»

105066, г. Москва, ул. Спартаковская, д. 16, стр.1
Тел. 8 (495) 545-09-80
Факс 8 (499) 267 31 55
E-mail: postmaster@doctormedia.ru
Журнал РМЖ – научное издание для практикующих врачей различных специальностей. Издается с 1995 года. Входит в перечень изданий ВАК.
Авторы статей – ведущие специалисты в своих областях. Периодичность – 36 выпусков в год. Распространяется бесплатно по России среди специалистов и медучреждений, а также по подписке в РФ и странах СНГ. Более подробная информация на сайте http://www.rmj.ru

АГЕНТСТВО МЕДИЦИНСКОЙ ИНФОРМАЦИИ «МЕДФОРУМ»

Россия, 127422, г. Москва
Ул. Тимирязевская, д.1, стр.3, оф. 3518
TEL/FAX +7(495) 234-0734
E-mail: t.kudreshova@medforum-agency.ru; podpiska@medforum-agency.ru
сайт: http://www.webmed.ru; www.medforum-agency.ru

В Издательском доме «МЕДФОРУМ» выходят медицинские журналы:
серия для практикующих врачей «Эффективная фармакотерапия» по различным медицинским специальностям:
- акушерство и гинекология;
-кардиология и ангиология;
-урология;
-эндокринология;
- дерматовенерология;
и др.
журнал «Hi+Med.Высокие технологии в медицине»- уникальное издание для широкого круга специалистов в области здравоохранения. Журнал посвящен освещению фундаментальных и прикладных вопросов внедрения новых технологий в практическую область здравоохранения.

ЖУРНАЛЫ ВХОДЯТ В ПЕРЧЕНЬ ВАК

ЖУРНАЛ «ПОЛИКЛИНИКА»

111524, Россия, г. Москва, ул. Электродная, 10
Тел.: (495) 672-70-29 (92)
E-mail: HYPERLINK «mailto:medpres@mail.ru» medpres@mail.ru
http: //www.poliklin.ru
Профессиональный медицинский журнал «ПОЛИКЛИНИКА» издается с 1999 года. Рассчитан на руководителей и врачей всех специальностей ЛПУ. Большой раздел номера посвящен рубрике КАРДИОЛОГИЯ. В нашем журнале вы найдете: информацию о законодательных, нормативных документах в области здравоохранения, деятельности Минздрава РФ; новости науки и практической медицины; консультации специалистов для работников ЛПУ; статьи о новых лекарственных препаратах, методах их применения и медицинской технике.
Журнал включен в систему Российского индекса научного цитирования (РИНЦ), присвоен Международный стандартный серийный номер ISSN 2311-2441, являющийся уникальным идентификатором журнала, журнал имеет импакт-фактор.
Журнал выходит в формате А-4. Тираж – 11700 тыс. экз.
Форма распространения:
· подписка через каталог агентства «Роспечать»;
· подписка через редакцию;
· адресная рассылка по ЛПУ
· распространение на выставках.

АЛФАВИТНЫЙ УКАЗАТЕЛЬ АВТОРОВ

А
Абдрахманов Д.Т. 13
Адзерихо И.Э. 9
Алеевская А.М. 15
Аникин Н.А. 7
Архипова О.А. 11, 15, 21, 22
Архипов М.В. 15

Б
Бабинцева А.А. 7
Белевская А.А. 12
Быков А.Н. 15

В
Валиева З.С. 12, 18
Васильцева О.Я. 6
Владимирская Т.Э. 9
Ворожцова И.Н. 6
Выборов О.Н. 15

Г
Ганиева И.И. 14
Гасымова Е.А. 6
Година З.Н. 10
Горбачевский С.В. 4
Гордиенко А.В. 8, 10
Грамович В.В. 15, 17
Грацианская С.Е. 11, 17
Гулиева Г. 6

Д
Дадабаев Г.М. 4
Данилов Н.М. 24
Даренский Д.И. 24
Дупляков Д.В. 23

Е
Епифанов С.Ю. 10

Ж
Жеблави И.А. 4

З
Зинатуллина Д.С. 12
Зиятдинов М.Н. 5

И
Ивкин Д.Ю. 7
Иофин А.И. 15

К
Кабиева С.М. 13
Карабашева М.Б. 24
Карпов А.А. 7
Карпов Р.С. 6
Каспарова А.М. 12, 18
Климушева Н.Ф. 15
Кляус Н.А. 19
Ковалев С.В. 8, 10
Козина М.Б. 9
Королькова О.М. 13
Краснова М.В. 7
Крохалев В.Я. 15
Кудинова А.Н. 8, 10
Кузьмин В.П. 23
Кустова Н.В. 7

Л
Лавров А.Г. 6
Лобанова Н.Ю. 9
Лосев В.В. 4

М
Мартынюк Т.В. 11, 12, 15, 17, 18, 21, 22
Марукян Н.В. 20
Маслянский А.Л. 19
Медведев А.П. 9
Миндубаева Ф. А. 4, 13
Мирзаева М. Р. 4
Мирзоева И. 6
Михайлова А.М. 7
Михневич Д.Л. 9
Могучева А.А. 9
Моисеева О.М. 19
Мотайло А.Л. 21

Н
Нгуен В.Т. 10
Недорезова Р. С. 4
Немирова С.В. 9
Нигматуллина Р.Р. 4
Носович Д.В. 8, 10
Нурбаева К.С. 11

О
Орлов Ю.В. 5

П
Петросян К.В. 4
Пономарев А.Б. 11
Пономарева И.А. 11
Попова Е.Н. 11
Попова И.А. 11
Прохорова О.Н. 5
Пурсанов М.Г. 4

Р
Рахмонов К.Х. 4
Римашевский В.Б. 9

С
Сабирова Д.Р. 7
Сагайдак О.В. 24
Садреева С.Х. 12
Садыкова Д.И. 7
Саенко Л.С. 14
Саидова М.А. 12
Сафонов Д.В. 9
Симакова М.А. 19, 20
Смагулов К.А. 13
Смирнов С.С. 7
Соболев А.В. 4
Сотников А.В. 8, 10
Суслина Е.А 23

Т
Таран И.Н. 12, 22
Труханова И.Г. 12
Трушина О.С. 12
Туков А.Р. 5

Ч
Чазова И.Е. 12, 24
Черепанова Н.А 23
Черепанов Д.Е 7
Чертищева А.А. 10
Чмуж М.А. 9

Ш
Шалупкина В.П. 8
Шевченко Н.Л. 9
Шораева А.С. 13

Я
Яровой С.Ю. 24
Яцевич О.Н. 9

Издатели не несут ответственности за наличие орфографических, пунктуационных ошибок.
Тексты тезисов приводятся в авторской редакции.